



# Enfermedad de Carrión: verruga peruana

*Carrion's disease or Peruvian wart*

**Arturo Saettone-León<sup>1</sup>**

## RESUMEN

La Enfermedad de Carrión o verruga peruana es una enfermedad histórica de la medicina del Perú, que ha estado ligada a grandes investigadores médicos del país así como al héroe de la medicina peruana Daniel Alcides Carrión, quien perdiera la vida al tratar de demostrar la unidad de las dos fases de la enfermedad. Es una enfermedad infecciosa, no contagiosa, causada por la *Bartonella bacilliformis*, una bacteria gramnegativa, que determina un proceso potencialmente letal, que se presenta en tres países sudamericanos: Perú, Ecuador y Colombia. Tiene dos fases bien definidas: un proceso febril agudo, potencialmente mortal y una fase crónica caracterizada por la erupción de lesiones denominadas verrugas; ambas fases están separadas por un periodo llamado intercalar. No necesariamente se presentan estas dos fases ya que puede ser posible presentarse tan sólo una u otra de ellas. Antes de la era antibiótica los que padecían la fase febril aguda alcanzaban tasas muy altas de letalidad cercanas al 90%. La bartonelosis humana sigue siendo un problema de Salud Pública en varios departamentos del Perú, continúa causando algunas muertes y existen todavía muchos vacíos en su epidemiología, patogenia, en la clínica y en la prevención.

**PALABRAS CLAVE:** Enfermedad de Carrión, verruga peruana, bartonelosis, bartonella.

Dermatol Peru 2018;28 (1): 70-84

## ABSTRACT

Carrion's disease or Peruvian wart is a historical condition of Medicine of Peru, which has been linked to large medical country researchers as well as Peruvian medicine hero Daniel Alcides Carrion, who lost life to trying to prove the unit of the two phases of the disease. It is a non-contagious, infectious disease caused by *Bartonella bacilliformis*, a gram-negative bacterium, which determines a potentially lethal process, which occurs in three South American countries: Peru, Ecuador and Colombia. It has two well-defined phases: an acute, life-threatening febrile and a chronic phase characterized by the eruption of lesions called warts; both phases are separated by a period called interlayer. These two phases are not necessarily presented since it may be possible to present only one or other of them. Before the antibiotic era, those who suffered from the acute febrile phase reached very high case-fatality rates close to 90%. Human bartonellosis

remains as a public health problem in several departments of the Peru, it continues to cause some deaths, and there are still many gaps in its epidemiology, pathogenesis, clinic and prevention.

**KEY WORDS:** Carrion disease, bartonellosis, verruga peruana, bartonella.

## INTRODUCCIÓN

La Enfermedad de Carrión o verruga peruana es una enfermedad histórica de la medicina del Perú, que ha estado ligada a grandes investigadores médicos del país así como al héroe de la medicina peruana Daniel Alcides Carrión, quien perdiera la vida al tratar de demostrar la unidad de las dos fases de la enfermedad. Es una enfermedad infecciosa, no contagiosa, causada por la *Bartonella bacilliformis*, una bacteria gramnegativa, que determina un proceso potencialmente letal, que se presenta en tres países sudamericanos: Perú, Ecuador y Colombia. Tiene dos fases bien definidas: un proceso febril agudo,

1. Médico dermatólogo. Clínicas Maison de Santé.

potencialmente mortal y una fase crónica caracterizada por la erupción de lesiones denominadas verrugas<sup>1-3</sup>; ambas fases están separadas por un periodo llamado intercalar. No necesariamente se presentan estas dos fases ya que puede ser posible presentarse tan sólo una u otra de ellas. Antes de la era antibiótica los que padecían la fase febril aguda alcanzaban tasas muy altas de letalidad cercanas al 90%.

Recientemente se ha renovado el interés en su estudio, tanto en nuestro medio como a nivel internacional, por varias razones: se está produciendo un incremento en su incidencia y ha comenzado a presentarse en lugares antes no reportados, incluyendo la costa peruana; el interés en el estudio de otras enfermedades causadas por otras bartonelas; y la aparición de una nueva entidad, la angiomatosis bacilar, como consecuencia de la epidemia de sida, que comparte con la Enfermedad de Carrión o verruga peruana algunas característica histopatológicas; entre otras razones.

## HISTORIA

La verruga peruana o Enfermedad de Carrión es conocida desde la época precolombina. Los incas la denominaron 'sirki' que significa 'verruga de sangre' en idioma quechua<sup>4</sup> e incluso las lesiones se encuentran representadas en diversos ceramios preincas<sup>5</sup>, así como en otras manifestaciones culturales como los monolitos<sup>6</sup>. Al parecer el ejército del antepenúltimo inca, Huayna Cápac, fue diezmado por una epidemia de verruga peruana al igual que los conquistadores españoles<sup>7</sup>. En 1630 un médico peruano, Gago Vadillo, se refiere a la enfermedad y posteriormente no se le menciona hasta 1764 en que el médico aragonés Cosme Bueno se refiere a ella como "enfermedad muy molesta y peligrosa" y describe parcialmente el cuadro clínico indicando que tiene dos fases. En 1800 Martin Delgar, médico francés establecido en el Perú, publica un libro de Medicina y Cirugía en el que también se refiere a esta enfermedad. Durante las campañas por la independencia del Perú, el capitán O'Connor y otros soldados patriotas contraen la verruga peruana durante su estadía en la provincia de Huaylas, departamento de Ancash (Perú) mencionándola en sus escritos como 'verruga de los libertadores'<sup>6</sup>.

En 1870, durante la construcción del ferrocarril de Lima a La Oroya (ciudad de la sierra central del Perú a 187 km de la capital), que alcanza en algunos puntos altitudes superiores a los 5000 metros, se desencadenó una grave epidemia de una enfermedad caracterizada por fiebre y anemia grave y que produjo la muerte de 7 mil de los diez mil trabajadores que construían dicha vía; a esta enfermedad se le denominó Fiebre de La Oroya. Algunos de los sobrevivientes desarrollaron un cuadro eruptivo angiomaso similar al

que presentaban en alguna oportunidad muchos habitantes de la zona<sup>8</sup>. Esto originó dos corrientes de opinión entre los médicos peruanos: aquellos que sostenían que se trataba de dos enfermedades distintas y los que sostenían que eran dos manifestaciones o fases de la misma enfermedad. Esta discusión se prolongó hasta 1885 en que un estudiante de medicina, Daniel Alcides Carrión, se inoculó voluntariamente extractos de las lesiones verrucosas de un paciente y desarrolló un cuadro febril y anémico grave, cuya sintomatología fue anotando cuidadosamente hasta que se produjo su deceso. Así, se confirmó la unidad etiológica de ambas manifestaciones, tal como el mismo Carrión había sostenido. Por tanto, en su homenaje, a la verruga peruana también se le denomina Enfermedad de Carrión<sup>9-13</sup>. Murillo y col.<sup>12</sup> publicaron, el 2002, un análisis crítico de la experiencia de Carrión, tanto en su contexto histórico y político como económico, cultural, étnico y científico, valorando la verdadera dimensión de los hechos, los desmitificaron y los relacionan con su proyección futura para la medicina peruana.

En 1905, Alberto Barton comunicó que había identificado al agente causal de la enfermedad, después de pacientes observaciones de la sangre de varios enfermos en fase febril que presentaban microorganismos de forma abastionada en los glóbulos rojos y que después adoptaban morfología cocobacilar al pasar a la etapa eruptiva, denominándolos 'cuerpos endoglobulares'. En 1909 publicó estos hallazgos en la 'Crónica Médica', revista médica de la época; posteriormente, estos agentes fueron denominados *Bartonella bacilliformis* en su honor.

En 1913, Towsend identifica al vector de la enfermedad. Se trata de un mosquito que los lugareños llamaban 'titira', al que se denominó *Phlebotomus* y actualmente, *Lutzomyia*. Battistini en colaboración con Noguchi en el laboratorio del Instituto Rockefeller fue el primero en cultivar con regularidad la bacteria en 1926.

Otro hito importante lo constituyen los estudios de carácter epidemiológico que Pedro Weiss realizó entre 1926 y 1956 y que han sido fundamentales para comprender la dinámica de propagación de esta afección<sup>14</sup>.

## ETIOLOGÍA

El agente etiológico de la enfermedad es la *Bartonella bacilliformis*, un germen gramnegativo, pleomórfico (bacilar, cocobacilar o cocoide), aeróbico, oxidasa negativo, de 2 a 3 µm de largo por 0,2 a 0,5 µm de ancho, de localización intracelular facultativa, y que se clasifica en el subgrupo α 2 de las bacterias, clase Proteobacteria, género *Bartonella*. A la clase Proteobacteria también pertenecen

los géneros Rickettsia, Ehrlichia, Brucella, Afipia y Agrobacterium, que han evolucionado de un antecesor común<sup>15</sup>. El género Bartonella, con más de 29 especies a la fecha, fue creado agrupando los géneros Rochalimae (*B. quintana*, *B. henselae*, *B. elizabethae*, *B. clarridgeiae*, *B. vinsonii*), Grahamella (*B. talpae*, *B. peromysci*, *B. grahamii*, *B. taylorii*, *B. doshiae*), con la única especie del antiguo género Bartonella, la *B. bacilliformis*, reagrupación que se basó en datos de hibridación de ADN-ADN y comparación de secuencia de genes 16S ARNr<sup>16</sup>. Además se han aislado algunas especies en animales domésticos o salvajes, tales como *B. tribocorum*, *B. alsatica*, *B. weissii*, *B. washoensis*, *B. koehlereae*, *B. alsatica*, *B. bovis*, *B. washoensis*, *B. birtlesii*, *B. Shoenbuchensii*, *B. capreoli*, *B. chomelii*, *B. phoceensis*, *B. rattimassilensis*, *B. rochalimae* (aislada en 2007 en paciente con cuadro similar a la Fiebre de la Oroya)<sup>17</sup>. En el 2013 se ha reportado un nuevo agente etiológico de la Enfermedad de Carrión, Candidatus Bartonella ancashi, aislada en un niño de 3 años en la fase eruptiva de verruga peruana<sup>18</sup>, cuya tipificación molecular lo hace candidato a un agente etiológico diferente a *B. bacilliforme* de verruga peruana<sup>19</sup>; por lo tanto la Enfermedad de Carrión tendría dos agentes etiológicos identificados hasta la fecha: *Bartonella bacilliformis* y *Bartonella ancashi*.

*B. quintana* es el agente causal de la fiebre de las trincheras, así como de la angiomatosis bacilar en el inmunodeprimido y puede ocasionar endocarditis y bacteriemia; *B. henselae* puede ser el causante de angiomatosis bacilar, enfermedad de arañazo de gato, endocarditis, bacteriemia, meningitis aséptica, síndrome de Parinaud y peliosis hepática; *B. clarridgeiae* puede dar lugar a enfermedad por arañazo de gato; *B. elizabethae* y *B. vinsonii* subespecie *verkhoffii* pueden causar endocarditis; *B. vinsonii* subespecie *arupensis* fue aislado en un paciente con fiebre y valvulopatía; y *B. grahamii* puede causar uveítis<sup>20</sup>.

A pesar de pertenecer al mismo género, la *B. bacilliformis* tiene diferencias fenotípicas con los otros miembros del género: posee de 2 a 16 flagelos polares que le dan gran motilidad y cuyo componente principal es una proteína de 42 kDa llamada flagelina (sólo *B. clarridgeiae* es también flagelada), crecimiento óptimo entre 25° y 28° (las otras requieren entre 34° y 37°) no necesita CO<sub>2</sub> en el medio de cultivo e infecta eritrocitos.

La *B. bacilliformis* crece lentamente, en 5 a 30 días, en medios especiales que contengan agar semisólido, suero y hemoglobina de conejo. Las colonias son muy finas, como gotas de rocío. Por inmunoprecipitación y Western blot se ha determinado hasta 24 antígenos, de 16 a 170 kDa, siete de los cuales son específicos (11, 18, 26, 36, 48, 65

y 75 kDa)<sup>21,22</sup>. Han sido identificados hasta 14 proteínas de la membrana externa de la bacteria cuyos pesos varían entre 11,2 y 75,3 kDa<sup>23</sup>. Además se ha identificado una lipoproteína inmunogénica homóloga de las lipoproteínas bacterianas<sup>24</sup>.

Al microscopio electrónico se constata una gran variabilidad en el tamaño entre las formas cocoides, ovoides, cocobacilares y bacilares cuando están localizadas en el hematíe: desde 310 hasta 1630 nanómetros (nm) de diámetro mayor y de 220 hasta 420 nm de diámetro menor. La pared celular de la bartonela tiene un espesor promedio de 20 nm y tres hojas: una intermedia y dos extremas de mayor densidad electrónica que la intermedia; algunos organismos mostraron además microcápsulas de 5 nm de espesor. En el citoplasma se aprecia gránulos osmofílicos de 10 nm de diámetro y membrana citoplasmática algo más gruesa que la microcápsula; en algunos casos existe un espacio de menor densidad electrónica entre ambas. También se aprecian zonas irregulares de naturaleza fibrilar, de menor densidad electrónica que el citoplasma y sin membranas limitantes; no es posible aquí apreciar flagelos. En el verrucoma las dimensiones son menores, también variables y las características son similares excepto porque la pared bacteriana es más delgada (10 nm)<sup>25</sup>. Arias-Stella describe flagelos polares en sus observaciones al microscopio electrónico de *B. bacilliformis* obtenida de cultivos, mas no se encuentra flagelos en muestras de la bacteria en los tejidos<sup>26</sup>. (Figura 1 a y b)

El genoma de las diferentes especies de Bartonella ha sido estimado en 1,6 a 2,0 x 10<sup>6</sup> pares de bases de longitud y hasta la fecha no han sido descritos plásmidos en ellas (Figura 2).

El contenido en guanina-citosina está entre 39% y 41%. Un bacteriófago ha sido identificado tanto en la *B. bacilliformis* como en la *B. henselae*, tiene tres proteínas mayores y fragmentos de 14 kb de ADN bicatenario con un diámetro de 40 nm; sería el vehículo de intercambio genético entre los miembros del género. Se ha realizado secuenciamientos de los genes de 16S, 5S y 23S rARN así como de las regiones intergénicas de ellos y que son útiles para la tipificación de cepas y comparaciones filogenéticas<sup>16,27</sup>; también se puede usar el análisis de la reacción de polimerasa en cadena-polimorfismo de longitud de fragmento restringido (con las enzimas de restricción TaqI y AclI) de la secuencia parcial del gen sintetasa de citrato de las bacterias (RPC-PLFR) (PCR-RFLP) por sus siglas en inglés<sup>28</sup>, el PCR del gen de la sintetasa de riboflavina<sup>29</sup> y la comparación del secuenciamiento parcial de genes<sup>30,31</sup> para este propósito. *B. bacilliformis* también exhibe variantes intraespecie y se

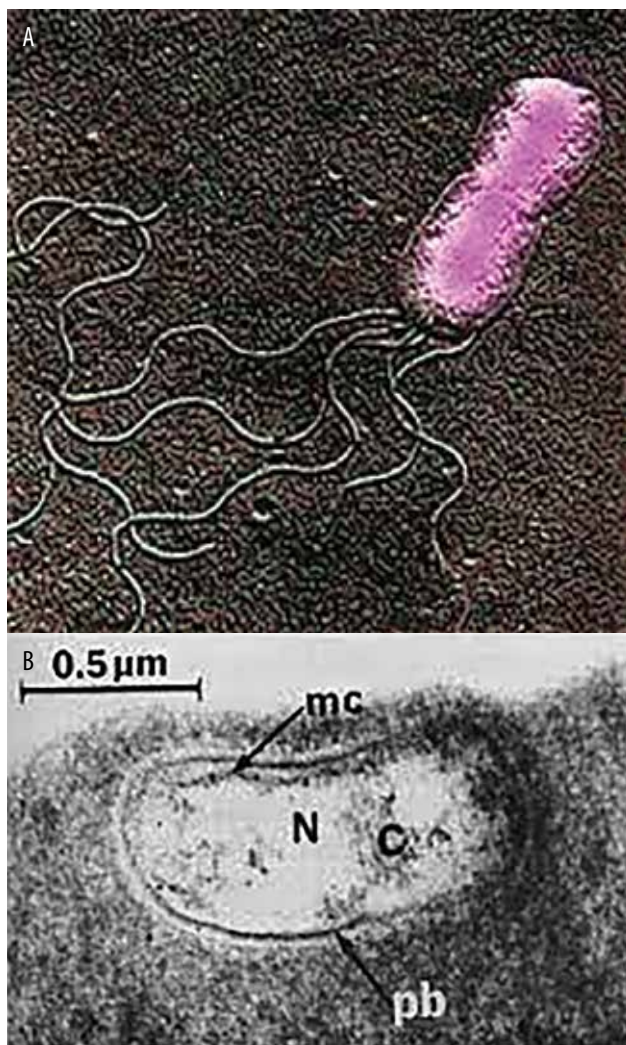


Figura 1. A y B

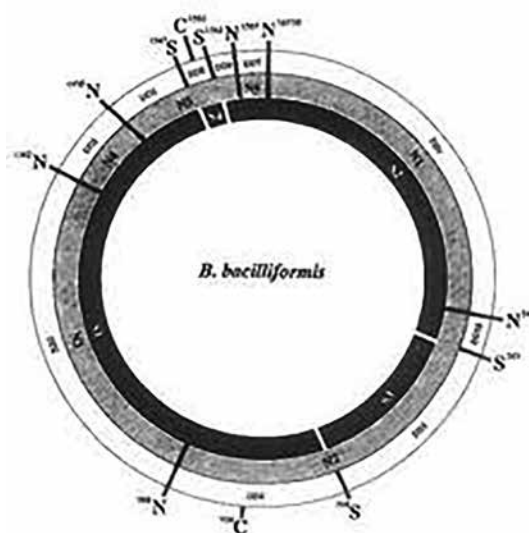


Figura 2.

viene realizando estudios para tipificarlas ya que pueden tener significación epidemiológica y patogénica<sup>32</sup>.

Las relaciones filogenéticas entre las diferentes especies de bartonelas son ilustradas en la Figura 3, tomada de Breitschwerdt y Kordick<sup>33</sup>.

En el Perú, Padilla y Ventura, con el uso de la amplificación de secuencias intergénicas de consenso repetitivas de enterobacteriáceas (ERIC-PCR) y la amplificación de elementos palindrómicos extragénicos repetitivos (REP-PCR), tipificaron diez genotipos de *B. bacilliformis* en tres áreas endémicas: A, D, E y H, en Cusco; B, C, G, J e I, en Lima; y A y F, en Ancash<sup>34</sup>.

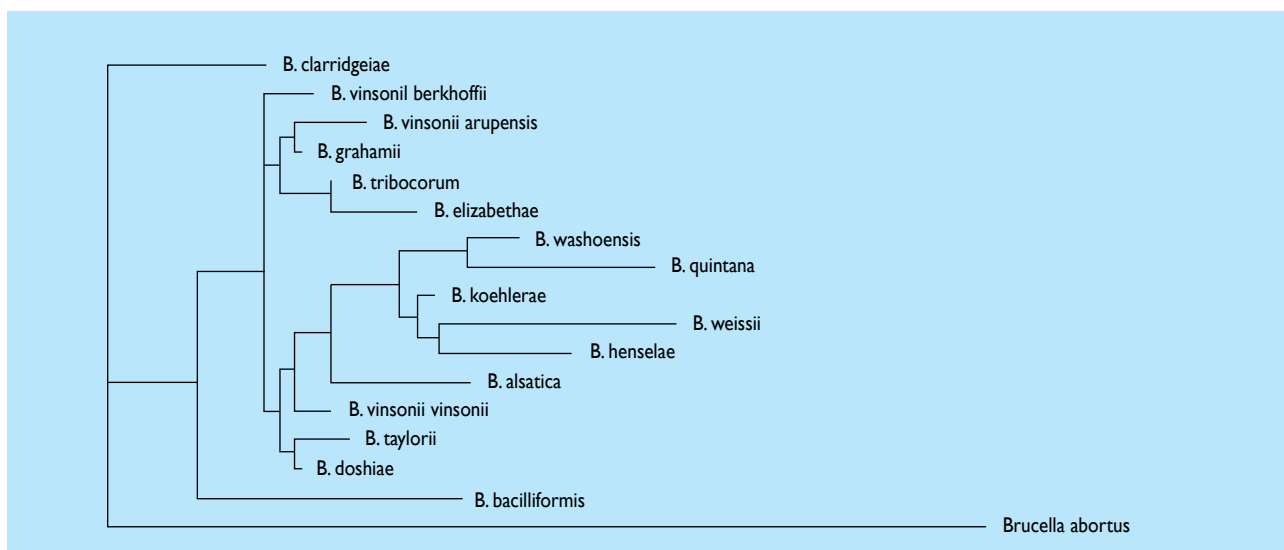


Figura 3.

## EPIDEMIOLOGÍA

La verruga peruana está exclusivamente limitada a áreas localizadas del Perú, Ecuador y Colombia. En el Perú se distribuye entre los 5° y 15° 20' 12" de latitud sur; en la vertiente occidental de los Andes está presente entre los 800 m snm y los 3000 m snm; en los valles interandinos entre los 800 m snm y los 3200 m snm; y en los valles orientales del norte, en la selva alta, entre los 800 m snm y los 2400 m snm. A partir de 1993 se ha informado de nuevas áreas en zonas de selva alta y hay reporte de casos en 12 de los 24 departamentos del Perú. En Ecuador la enfermedad fue reportada desde 1910 y ha sido informada en Zumba, en Chinchipe y, en 1997, en Manabí; en Colombia los primeros reportes fueron, en 1936, en Nariño; en 1941, en Cauca y reportado por última vez, en 1988, también en Cauca<sup>22,35,36</sup>.

Se consideran zonas endémicas en el Perú algunas zonas de los departamentos de Piura, La Libertad, Ancash, Lima, Cajamarca, Amazonas, Junín y Huancavelica. Se han reportado casos en Ayacucho y en el valle del Mantaro. También se ha extendido a Huánuco, Ayacucho y Puno. La mayor zona de endemia la constituye el departamento de Ancash, especialmente el callejón de Huaylas y el de Conchucos<sup>37</sup>. El departamento de Ancash continúa ocupando el primer lugar en incidencia. Según datos de la Oficina General de Epidemiología del Ministerio de Salud, para el período comprendido entre 1943 y el 2000, el 71% de los casos de verruga peruana corresponden al departamento de Ancash; 10,4%, al de Cajamarca; 6,5%, al de Amazonas; 4,5%, al de Lima; 3,3%, al de Cusco y 4,3%, a los otros departamentos. Se reportan casos en lugares en los que antes no se había detectado la enfermedad como San Ignacio, en Cajamarca; Churuja, en Amazonas, y en los valles de Urubamba, Calca y Quillabamba, en Cusco<sup>35,38</sup>. Asimismo, también se ha informado de casos en las provincias de Jaén, Cajamarca y Cajabamba, además de San Ignacio, en el departamento de Cajamarca<sup>39</sup>; en el valle del Monzón, provincia de Huamaliés, en el departamento de Huánuco, ha vuelto a reaparecer la enfermedad<sup>40</sup>; se han reportado casos en San Pedro de Quinocay provincia de Yauyos, Lima<sup>41</sup>, en Pichanaki, Chanchamayo, Junín<sup>42</sup> y en la provincia Antonio Raimondi de Ancash, donde antes no se informaba de su presencia<sup>43</sup>. Incluso ya han sido reportado casos en la costa peruana, entre otros Chinchipe en el departamento de Ica y Huaral en el departamento de Lima<sup>44</sup>. Las cuencas endémicas son: en la vertiente oriental de los Andes la de los ríos Marañón, Chichipe, Huallaga y Mantaro; y en la vertiente occidental los ríos Santa, Santa Eulalia y Pativilca. (Figuras 4 y 5).

Después de las grandes epidemias como la ocurrida en el siglo XIX durante la construcción del ferrocarril Lima-

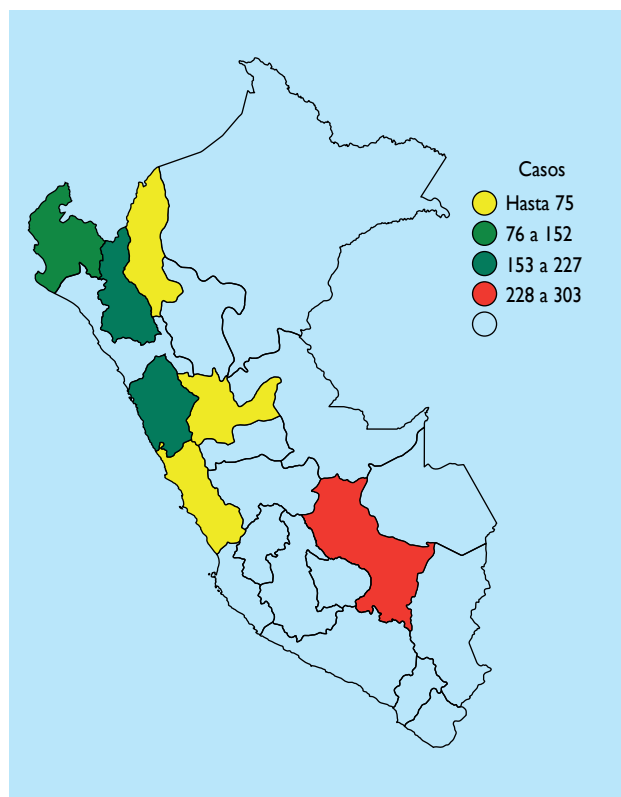


Figura 4.

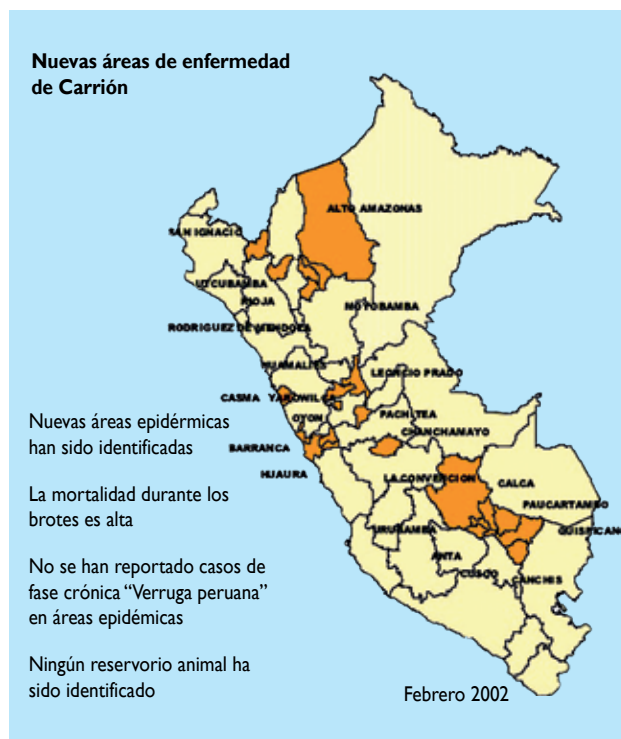

Figura 5.

La Oroya que ocasionara el deceso de 7000 de los 10000 trabajadores de dicha obra, la incidencia ha sido decreciente hasta hace 30 años, pues tenemos que durante el periodo 1945-1969 la tasa de incidencia descendió de 9,60 a 0,25 por 100 000 habitantes; estabilizándose entre 1969 y 1974 en 0,25 a 0,33 por 100 000 y notándose un incremento progresivo a partir de dicha fecha, pues en el periodo 1974-1994 la incidencia es de 3,34 por 100 000 habitantes. Se reportan entre 500 y 700 casos por año y alrededor de 1500 en épocas epidémicas, considerándose que debe ser mucho mayor por haber un marcado subregistro; en un brote epidémico en 1992 la incidencia se elevó a 106,7 por 100 000 habitantes<sup>41</sup> (Figura 6). En el año 2004 se produjo el peor rebrote de casos con más de 11,000 afectados, epidemia controlada, reportándose en el 2010 tan solo 225 casos y en el 2011, 209 casos; en el 2012 se han informado 445 casos.

En cuanto a la prevalencia, un estudio prospectivo que usó anticuerpos de fluorescencia indirecta (IFA por sus siglas en inglés) encontró en Caraz (Ancash, Perú), que el 45% de pobladores aparentemente sanos era seropositivo<sup>45</sup>. Otro estudio prospectivo, realizado entre enero de 1997 y febrero de 1999, también en Caraz, con estudios estadísticos rigurosos, en 690 voluntarios, encontró que la prevalencia también era 45%, y la bacteriemia asintomática, 0,5%. La incidencia de nuevos casos durante los 25 meses de estudio fue de 12,7/100 personas-año, y fue mayor en las épocas de lluvia. El 11% presentó la fase febril aguda y el 89% restante, la fase eruptiva crónica de la verruga peruana. En cuanto a los factores de riesgo, se encontró que la

incidencia decrecía de 38/100 personas-año en menores de 5 años a 1/100 personas-año en mayores de 60; que había mayor frecuencia en integrantes del mismo grupo familiar. En los análisis estadísticos se halló como factores de riesgo confirmados: la edad, ausencia de infección anterior, inmigración reciente a la comunidad y número mayor de habitantes en una misma casa<sup>46</sup>.

El único reservorio conocido es el ser humano y se transmite por la picadura de un vector, un mosquito. Este insecto al picar a un ser humano infectado adquiere la *B. bacilliformis* y al picar a otro ser humano susceptible lo infecta con la bacteria. Estos mosquitos son llamados por los habitantes de las zonas endémicas 'titira' o 'manta blanca' y viven en las oquedades de las rocas. Son artrópodos de la clase Insecta, orden Díptera, grupo Ortórrafos, suborden Nematóceros, familia Psychodidae, género Phlebotoma (*Lutzomyia*). Son dípteros muy pequeños, de 2 a 3 mm de largo, con vellosidades y pelos erectos que les confieren un aspecto característico. Metamorfosis completa (holometábolos), con estadios de huevo, larva, pupa y adulto. Las alas son membranosas, tienen una inervación peculiar, de forma lanceolada y recubiertas de pilosidades. Son de color oscuro y patas largas, delgadas y frágiles<sup>47</sup>. Se distinguen por la manera como pliegan sus alas en V sobre sus cuerpos; viven en los trópicos y los subtrópicos (Figura 7). Son malas voladoras (de 50 a 200 m); el vuelo se inhibe si el viento tiene una velocidad de 4 a 5 m por segundo.

El principal vector de la Enfermedad de Carrión es la *Lutzomyia verrucarum* towsend, pero también son vectores

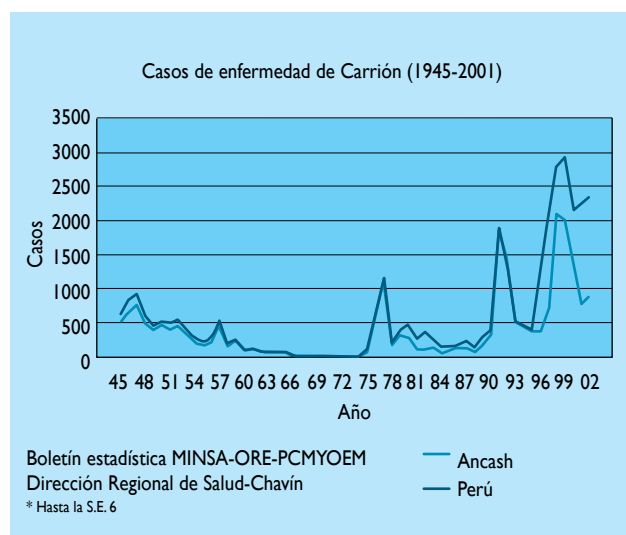


Figura 6.



Figura 7.

de menor importancia *L. peruensis*<sup>48</sup>, *L. bicornus*, *L. blancasqui*, *L. cabelleri*, *L. gorbitizi*, y *L. serrana*. En Ecuador también se ha identificado como vector a *L. neveis* y en Colombia a *L. columbiana*<sup>22</sup>. Estos insectos tienen un periodo de vida de tres meses y pasan por los estadios antes mencionados de huevo, larva, pupa y adulto, este último con una duración de diez a quince días; los machos y las hembras no fecundadas son fitosuccívoros (se alimentan de sabia y néctar) mientras las hembras fecundadas se vuelven hematófagas y se desplazan a centros poblados para picar al hombre en su domicilio; se multiplican abundantemente durante las épocas de lluvias (enero a marzo) que coincide con el aumento en la incidencia de la enfermedad<sup>7</sup>. Las hembras, después de haber chupado sangre, depositan de 40 a 60 huevos, blanquecinos, que miden entre 300 y 500 micrómetros, sobre suelos húmedos, ricos en detritos orgánicos de los que se alimentan las larvas; los adultos se refugian en cuevas, oquedades y rincones oscuros. Se están haciendo estudios filogenéticos para relacionar las diferentes especies de vectores utilizando el análisis de secuencias del ADN ribosomal<sup>49</sup>.

En el Perú se han identificado hasta la fecha 131 especies de *Lutzomyia*. Cinco de las cuales están en relación con leishmaniasis (*L. peruensis*, *L. ayacuchensis*, *L. tejadai*, *L. pesce*, *L. verrucarum*) algunas como *L. noguchi* solo pican a roedores<sup>50</sup>. Además de las *Lutzomyias* vectores de verruga peruana nombradas anteriormente, se debe agregar *L. robusta* y *L. maranonensis*<sup>35</sup>. Una extensa relación de especies de flebotominos incriminados o sospechosos de ser vectores de leishmaniasis y verruga peruana ha sido reportado en el 2001<sup>51</sup>.

## PATOGENIA

Después de la inoculación de la *B. bacilliformis* por el vector, los bacilos infectan las células endoteliales de los vasos capilares (células de Strong) las que luego liberan a las bartonelas a la sangre 'parasitando' los glóbulos rojos, que a su vez estimulan a los macrófagos a fagocitarlos y producen anemia severa; paralelamente se produce una hiperplasia del sistema reticuloendotelial que se traduce en linfadenomegalia, hepatomegalia y esplenomegalia. Unas semanas o meses después se desarrolla la forma cutánea de la enfermedad, apreciándose en las 'verrugas' proliferación endotelial e hiperplasia histiocítica. Al final de la fase febril, frecuentemente se produce una disminución temporal de la inmunidad que ocasiona el desarrollo de infecciones secundarias con diversos gérmenes patógenos.

Las dos formas clínicas, fiebre de La Oroya y la fase eruptiva crónica (denominada también verruga peruana),

pueden ocurrir secuencialmente, muchas veces con un periodo intercalar silente, o pueden presentarse una u otra forma solamente.

La invasión masiva de los eritrocitos por las bartonelas con la consiguiente eritrofagocitosis y anemia grave caracteriza a la primera forma clínica o fase aguda de la enfermedad. Llama la atención la habilidad de las bacterias para invadir casi el 100% de los hematíes. Los eritrocitos carecen del citoesqueleto de actina necesario para introducir a la bacteria mediante endocitosis, y mediante diversos experimentos se ha demostrado su rol pasivo en este evento; es la *B. bacilliformis* la que desempeña un rol activo y este fenotipo de invasividad al eritrocito le es conferido por el gen del 'locus asociado a invasividad' (Ial por sus siglas en inglés), específicamente IalB. Mientras IalA codifica una hidrolasa de polifosfato de dinucleósido importante en la supervivencia de la bacteria, IalB, que tiene una secuencia de señal secretoria de 22 aminoácidos, codifica una proteína que posee 60% de aminoácidos similares a los determinantes de virulencia de *Yersinia enterocolitica* y *Salmonella enterica* var. *tiphimurium*, que en éstas se localiza en la superficie bacteriana. Sin embargo, esta proteína se le encuentra en la parte interna de la membrana de *B. bacilliformis* y, por tanto, su función sería como transductor de señal o transportador de alguna molécula efectora; lo comprobado es que alterando su secuencia la adherencia e invasividad a los eritrocitos disminuyen en un 47 a 53%<sup>52</sup>. La adherencia a los eritrocitos es el primer paso y está mediado por proteínas de la superficie bacteriana. En 1981, Walker y Winkler describieron dos tipos de colonias obtenidas en medios de cultivo sólido, los denominaron T1 y T2 y encontraron que la adherencia al eritrocito era doble en las bacterias de la colonia T2<sup>53</sup>. Después la bacteria secreta un factor soluble extracelular, una proteína de 130 kDa denominada deformina o factor deformante que induce su invaginación intraeritrocítica, habiéndose comprobado que produce indentaciones, hoyos y surcos en la superficie del glóbulo rojo<sup>54</sup>; movilizadora mediante los flagelos unipolares que posee, después es observada en estructuras vacuolares al interior de los eritrocitos<sup>15,55</sup>. Los hematíes parasitados son destruidos por los macrófagos y otras células fagocíticas del paciente produciéndole una severa anemia hemolítica que puede conducirle a la muerte.

En la otra fase de la enfermedad, la *B. bacilliformis* invade las células endoteliales y causa la formación de pápulas o nódulos semejantes a hemangiomas, llamadas verrugas y que pueden persistir hasta por un año. La internalización de la bacteria en la célula endotelial puede efectuarse en forma individual y en pequeños o grandes grupos. A

diferencia de lo que sucede con los glóbulos rojos, en esta etapa se requiere el concurso activo de la célula a parasitar. Después de la adhesión a la célula endotelial la bacteria es internalizada mediante un proceso de endocitosis que requiere el reordenamiento del citoesqueleto de actina de la célula endotelial, el cual es regulado en parte por pequeñas proteínas unidas a GTP de la familia Rho. Estas proteínas son activadas por las bacterias extracelulares ya sea mediante interacción con receptores específicos o por transferencia de proteínas al citoplasma de la célula huésped, se sabe que la bacteria posee uno o más genes relacionados con transportadores dependientes de ATP. Rho-GTP activado por la bacteria es traslocado a la membrana celular causando protrusiones en ella que engullen a la bacteria mediante fagocitosis dependiente de actina. Los cambios morfológicos de las células infectadas con la bacteria incluyen la aparición de vesículas internas y localización perinuclear de las bacterias<sup>56</sup>. Una vez dentro de la célula endotelial forman grandes masas intracitoplasmáticas conocidas como inclusiones de Rocha-Lima e inducen el incremento de la proliferación de las células endoteliales, la producción de activador de plasminógeno tisular y la angiogénesis<sup>57</sup>. La proliferación endotelial se puede relacionar con incremento de la multiplicación celular o con reducción de la muerte celular (efecto antiapoptótico) habiéndose descrito un factor antiapoptótico<sup>58</sup>. En 1990 se reportó el hallazgo de un factor de 12 a 14 kDa obtenido de *B. bacilliformis* que induce angiogénesis<sup>59</sup>. Más recientemente se ha identificado que posee una proteína de 61 kDa, GroEL, factor proliferativo que actúa posiblemente mediante la estimulación de la síntesis de citoquinas angiogénicas por la célula endotelial que actuarían en forma autocrina<sup>60</sup>. Además de la proliferación endotelial se ha observado estímulo de la migración de las células endoteliales in vitro, esta habilidad sobre las células endoteliales es exclusiva del género Bartonella<sup>16</sup>.

## CUADRO CLÍNICO

La Enfermedad de Carrión o verruga peruana presenta una amplia gama de formas, desde un estadio de portador asintomático hasta una infección clínicamente fatal. En las zonas endémicas hay personas aparentemente saludables, pero con frotis sanguíneo positivo, que constituyen probablemente uno de los reservorios de la enfermedad. El otro reservorio es el paciente en fase eruptiva<sup>61</sup>.

Después de la inoculación de la bacteria por una *Lutzomyia* se necesita un tiempo variable para el inicio del cuadro agudo de la enfermedad. Este tiempo de incubación es de 61 días de promedio pero puede oscilar entre 10 y 270 días. El cuadro clínico es muy variable, la enfermedad

puede cursar con muy pocas molestias o ser tan grave que lleva a la muerte. Los nativos de las zonas endémicas cursan con cuadros clínicos leves o asintomáticos incluso, pero es frecuente que los sujetos provenientes de áreas no afectadas por la enfermedad presenten la forma grave. El cuadro florido, etapa febril aguda, fiebre anemizante o fiebre de La Oroya, grave, se inicia con fiebre, malestar general, cefalea, hiporexia, decaimiento, dolores osteomioarticulares, lumbalgia y somnolencia; al examen físico se constata palidez, temperatura mayor de 38°C, hepatomegalia, soplos cardiacos, ictericia, linfadenopatía, taquicardia y esplenomegalia<sup>62</sup>. Ocasionalmente se puede presentar derrame pericárdico, anasarca y convulsiones. Conforme la enfermedad progresa pueden aparecer una serie de complicaciones (superinfecciones) y en otros, fallas multiorgánicas; el paciente luce séptico, con gran palidez, icterico, disneico, con derrame pericárdico, miocarditis, edema agudo de pulmón, anasarca, convulsiones, coma, delirio. Las gestantes afectadas presentan frecuentemente aborto, parto prematuro, óbito fetal, transmisión trasplacentaria e incluso muerte materna<sup>22</sup>.

Las complicaciones infecciosas se presentan frecuentemente al final de esta primera fase y durante el periodo intercalar; más del 30% de pacientes tuvieron sobreinfección con salmonellas no tíficas: *S. tiphimurim*, *S. dublin*, *S. anatum*, *S. enteritidis*, *S. cholerae suis*; *S. tphi*; histoplasmosis diseminada; sepsis debido a *S. aureus*, *Enterobacter spp*, *Shigella dysenteriae*, *Pseudomonas aeruginosa*; neumocistosis, malaria, reactivación de tuberculosis, entre otras<sup>22</sup>. Se ha reportado reactivación de toxoplasmosis<sup>63</sup>. Según Cuadra<sup>64</sup>, la inmensa mayoría de infecciones secundarias son causadas por *Salmonellas spp* y aconseja tratar la enfermedad con cloranfenicol, ya que en aquella época (1957) era el único antibiótico eficaz contra ambas infecciones.

Las tasas de mortalidad en la fase aguda y la intercalar complicada eran muy altas, hasta 90%, en la era preantibiótica, pero aún ahora la tasa de letalidad es del 8,8%<sup>38</sup>.

La fase febril dura de dos a cuatro semanas, la mayoría de los tratados adecuadamente se recuperan, algunos fallecen y alrededor del 5% desarrollan la fase eruptiva en semanas o meses<sup>15,22</sup>. Se considera factores de riesgo para desarrollar bartonelosis aguda grave: enfermedad crónica previa (anemia crónica, enfermedad cardiaca, hepática, renal, diabetes mellitus, neoplasias, alcoholismo. etc.), infecciones concurrentes, anemia pre existente, desnutrición, parasitemia muy elevada, tratamiento tardío o inadecuado, reacción adversa a medicamentos y recaída en menos de dos meses; y son criterios de alarma fiebre alta o

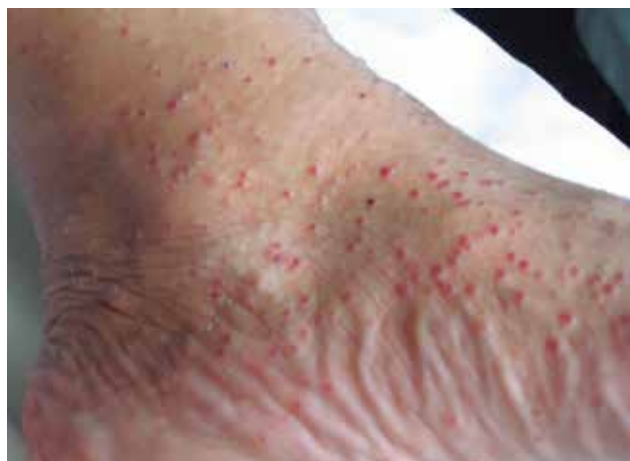

persistente, taquipnea, pulso débil, hipotensión, alteración de la conciencia, hipotermia, púrpura o coagulopatía, anemia grave (Hb menor de 7) y deterioro clínico a pesar de tratamiento antimicrobiano ambulatorio adecuado. Se debe hospitalizar a toda gestante con Bartonelosis, a aquellos con uno o más criterios de alarma, manifestaciones de bartonelosis aguda grave, menores de un año o mayores de 50 años y cuando el diagnóstico diferencial es confuso.

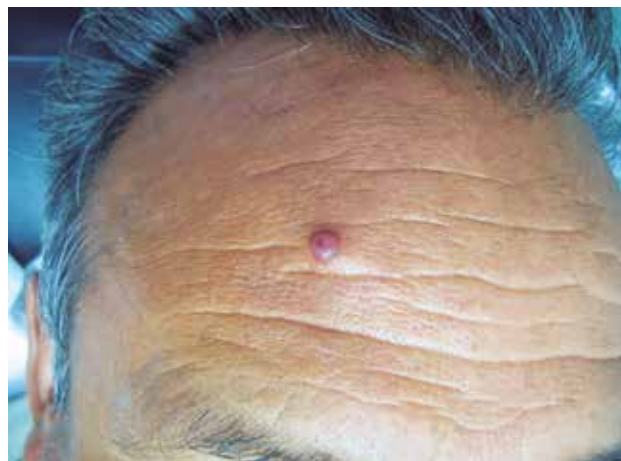La fase crónica eruptiva se presenta mayormente en población en edad pediátrica y se caracteriza por la erupción de lesiones cutáneas angiomatosas, exofíticas, proliferantes que pueden confundirse con granuloma piogénico, angiomatosis bacilar, sarcoma de Kaposi, hemangioma e incluso con varicela, molusco contagioso, nevo de Spitz, fibrosarcoma, entre otros<sup>65</sup>. Las lesiones se localizan preferentemente en cara, extremidades superiores e inferiores; infrecuentemente, alrededor de 4%, se reporta casos de localización en mucosas<sup>66</sup>. Las verrugas pueden ser escasas o muy abundantes en número y se han clasificado en tres tipos: miliar (pequeña), mular (grande) y nodular (subdérmica). Figuras 8 y 9. La forma miliar, frecuentemente múltiple, consiste en pequeñas pápulas, menores de 3 mm, globulosas, de color rojo vivo y a veces pruriginosas. La forma mular la constituyen tumoraciones mayores de 5 mm, eritematosas, mayormente sésiles y erosionadas. La forma nodular está conformada, por nódulos profundos sin cambios en la piel suprayacente<sup>22</sup>. La forma miliar se localiza en la dermis papilar y media, y la nodular y mular pueden extenderse hasta la hipodermis. En un trabajo realizado entre 1970 y 1992 en el Hospital Nacional Cayetano Heredia de Lima, Perú, se estudiaron 145 pacientes, de los cuales 77 presentaban la fase eruptiva crónica; tan sólo el 5% tuvieron proceso infeccioso general

previo y se encontró en frecuencia decreciente, además de las lesiones cutáneas, sangrado de las mismas en 66%, fiebre en 57%, artralgias en 47%, palidez leve en 47%, anorexia en 40%, linfadenomegalia en 29%, mialgias en 26%, cefalea en 25%, hepatomegalia en 9% y esplenomegalia en 6%. También refieren que hubo infección secundaria en 12%<sup>67</sup>. En un estudio prospectivo, realizado entre 1991 y 1992 en un área endémica del Perú (Caraz) se confirmó que la forma más frecuente era la miliar, la edad pediátrica la más comprometida, tuvieron cuadro eruptivo previo el 36%, el cual remitió en uno a cuatro meses sin dejar cicatriz a pesar de que sólo el 36% recibió tratamiento y la sintomatología asociada fue similar a lo ya reportado; algo que llamó la atención de los autores fue la persistencia de artralgias, hiporexia y desnutrición en el 27% y que consideran pueda estar en relación al síndrome de artralgias reactivas tal como se ha descrito en la brucelosis<sup>65</sup>. La desaparición de las lesiones se inicia con su reblandecimiento primero y su reabsorción posteriormente; las verrugas más superficiales se esfacelan sin dejar cicatriz. Se ha reportado que en ocasiones las lesiones eruptivas pueden recurrir ya sea en las mismas localizaciones o en diferentes áreas, lo que es más frecuente en aquellos que adquirieron la enfermedad y no son residentes en áreas endémicas y que no regresaron a dichas zonas por lo que no se podría pensar en reinfección<sup>61</sup>.

En lo referente a los aspectos inmunológicos se encuentra que en la fase aguda febril se produce una discreta linfopenia en cifras absolutas y relativas, una significativa disminución absoluta y relativa de los linfocitos T y cifras normales de linfocitos B. Se ha demostrado la existencia de una depresión transitoria de la inmunidad celular, y muchos pacientes presentan disminución de linfocitos T CD4+ (linfocito cooperador) y una elevación de linfocitos T CD8+



**Figura 8.** Forma miliar.



**Figura 9.** Forma mular.

(linfocito supresor) y por ello se explica la alta frecuencia de infecciones oportunistas. Durante la fase eruptiva se observa valores normales de los leucocitos, tendencia a la linfocitosis y valores absolutos y relativos casi normales de los linfocitos B y T<sup>22</sup>. Asimismo se describe elevación significativa de IL-10 y de IF  $\gamma$  en la fase aguda, que se correlaciona con el curso severo en algunos pacientes.

## EXÁMENES DE LABORATORIO

En la fase febril aguda se encuentra anemia muy intensa que puede llegar a cifras de 1 000,000 de hematíes por mm<sup>3</sup>, leucocitosis con desviación izquierda y raras veces leucopenia. La anemia es del tipo hemolítica, macrocítica e hipocrómica, con aumento de reticulocitos y normoblastos. Las bilirrubinas y transaminasas pueden estar elevadas. El frotis sanguíneo, que constituye una importante ayuda diagnóstica, coloreado con derivados del Romanovski, como Giemsa o Wright, muestra parasitación de los hematíes en porcentaje variable, hasta el 100%, por formas bacilares inicialmente y cocoides en estadios posteriores (Figura 10 a y b). Constituyen también importantes pruebas de laboratorio de ayuda para el diagnóstico las aglutinaciones, la inmunofluorescencia indirecta (IFI),

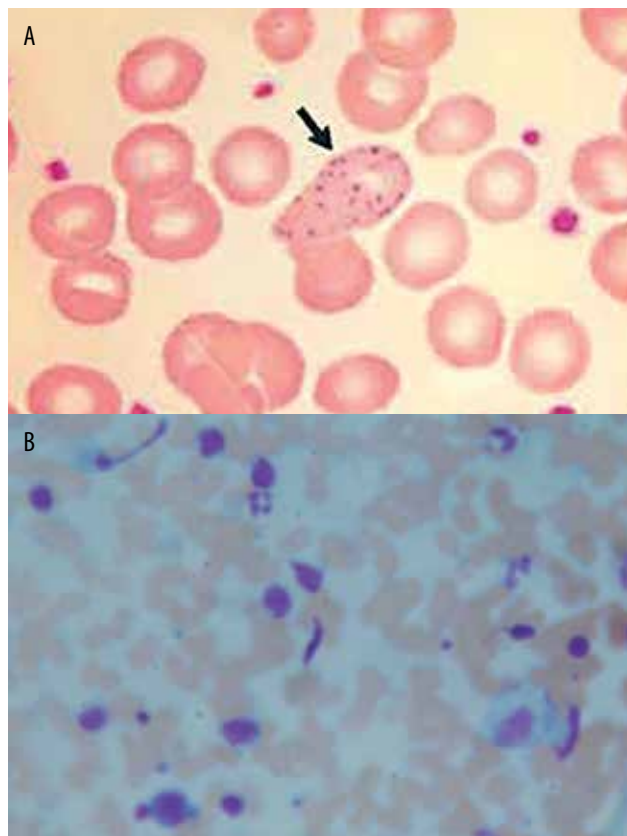


Figura 10. A y B.

hemaglutinaciones, Elisa, Western blot, PCR, entre otras. El hemocultivo constituye una prueba muy importante.

En la fase eruptiva crónica se aplican las pruebas serológicas mencionadas anteriormente así como el cultivo de biopsias de las lesiones verrucosas. En el estudio electroforético de pacientes que padecieron de verruga peruana en esta fase se encontró que los niveles de albúmina, globulinas  $\alpha 1$ ,  $\alpha 2$  y  $\beta$  estaban en límites normales en cambio las  $\gamma$  globulinas estaban cercanas al límite máximo o elevadas<sup>68</sup>. Solano<sup>69</sup> refiere que usó antígenos de bartonela para realizar exámenes de aglutinaciones y encontró pruebas sumamente confiables, con títulos bajos de 1/20 en pacientes en fase aguda y de 1/320 en pacientes en fase crónica. En cuanto a la prueba de Western blot, que se viene utilizando en el Perú, se ha reportado como de mucha utilidad, tanto en la fase aguda como crónica, con una positividad de 97% en casos confirmados por biopsia cutánea<sup>65</sup>. Asimismo, en el año 2000, se reportó una prueba de inmunoblot sonicada que es más simple de preparar y, por tanto, pasible de ser empleada, tiene una sensibilidad de 70% en la fase aguda y de 94% en la fase crónica de la bartonelosis humana, con una especificidad del 100%<sup>70</sup>. También se ha descrito un método serológico de diagnóstico que utiliza una prueba de anticuerpos fluorescentes indirectos (IFA) y toma como valores diagnósticos títulos de 1/256 o mayores, con una sensibilidad de 82% en la fase aguda de la enfermedad y 93% en la etapa de convalecencia<sup>71</sup>.

En cuanto a la PCR se viene aplicando los métodos descritos en la sección de etiología<sup>16,27-32</sup>.

## HISTOPATOLOGÍA

Al examen histopatológico, las lesiones de la fase eruptiva se sitúan en diferentes niveles, según sean de tipo miliar, nodular o mular. La miliar se localiza en la dermis papilar y media, y las nodular y mular se extienden hasta la hipodermis. La reacción histológica inicial está caracterizada por la proliferación de células endoteliales, monocitos y macrófagos; figuras mitóticas en número variable, a veces numerosas y asociadas a atipia que pueden confundir con una neoplasia maligna. Las coloraciones de Warthin Starring revelan la presencia de bacterias diseminadas individualmente y sin tendencia a agregarse<sup>(72)</sup>. La coloración con Giemsa pone de manifiesto las clásicas inclusiones de Rocha Lima. Las células endoteliales proliferantes muestran lúmenes incipientes que les confieren un aspecto semejante al granuloma piogénico. Asimismo pueden adoptar una disposición nodular o tomar una apariencia compacta. La forma de las células es variable: cuando bordean los lúmenes son hipertróficas y

las que están localizadas extravascularmente presentan un gran núcleo oval o alargado y un citoplasma abundante con tendencia a la eosinofilia; entremezcladas con estas células se observa células de la línea monocito-macrófago, con núcleo más grande y basófilo. Linfocitos, mastocitos y células plasmáticas son encontradas raramente. La asociación de células endoteliales y dendrocitos, así como la escasez de mastocitos, linfocitos y células plasmáticas son comunes a los tres tipos de verrugas<sup>8</sup> (Figura 11).

Con técnicas inmunohistoquímicas se ha determinado que las verrugas están compuestas de dos poblaciones celulares: las células endoteliales, positivas al factor von Willebrand y Ulex Europaeus lectin I, y los dendrocitos dérmicos que expresan antígenos para el factor XIIIa, HLA-DR, CD68 y receptor del factor de crecimiento epidérmico. Ambas poblaciones son positivas al antígeno  $\alpha$  2-macroglobulina. El dendrocito es una célula presentadora de antígenos, expresa moléculas de adhesión y su asociación con las células endoteliales en la verruga da la imagen denominada angiomatosis dendrocítica al igual que la angiomatosis bacilar, y también como las células endoteliales, fagocitan bartonelas<sup>8</sup>. Arias-Stella describe tres tipos de respuesta tisular en la fase eruptiva de la verruga peruana: el modelo angiomaso o de capilares abiertos con sus variantes tipo 'granuloma piogénico' y tipo 'hemangioma epitelioides'; el modelo trabecular o cordoniforme, que a veces también puede asimilarse al 'hemangioma epitelioides'; y el modelo compacto o sólido tipo 'hemangioendotelioma epitelioides'. Asimismo, explica que la presencia de uno u otro modelo está determinado por el plexo vascular donde se origina la erupción, el grado tensional tisular de la zona topográfica tisular y por la cantidad de microorganismos; así el modelo angiomaso con neocapilares más o menos abiertos asientan en el plexo vascular superficial en tejidos laxos

con baja tensión tisular, el modelo trabecular o compacto con espacios vasculares menos visibles en cambio asienta en el plexo vascular profundo, en zonas de mayor presión tisular; la cantidad de gérmenes influye en el grado de proliferación de las células endoteliales<sup>73</sup>. Figuras 12, 13, 14. 15 a y b<sup>73</sup>.

En otra comunicación, el mismo autor destaca que en el modelo angiomaso, los neocapilares abiertos están bien constituidos, incluso dilatados, y su similitud con el granuloma piogénico y el hemangioma capilar es ostensible. Cuando estos capilares muestran células endoteliales de citoplasma amplio, poligonal o cúbico, la morfología corresponde al llamado 'hemangioma histiocitoide' o 'hemangioma epitelioides'.

Las verrugas miliares y nodulares superficiales presentan frecuentemente el modelo histológico 'hemangioma histiocitoide'. En las formas mulares, la parte superficial dérmica también muestra el patrón 'hemangioma epitelioides' y el componente dérmico profundo, el modelo compacto. En el modelo trabecular o cordoniforme los capilares no forman espacios abiertos y los lúmenes vasculares no están definidos, por lo que pueden asimilarse al 'hemangioma epitelioides', y se presentan en las formas miliares, nodulares superficiales y profundas. Finalmente, en el modelo compacto, la proliferación endotelial forma mantos celulares densos con escasa o nula separación entre células, citoplasmas eosinófilos amplios, núcleos voluminosos, vesiculares, redondeados o lobulados y figuras mitóticas, lo que lo hace indistinguible del hemangioendotelioma epitelioides y es característico de las lesiones mulares; puede ser confundido con neoplasias. En el modelo compacto se visualizan más frecuentemente los cuerpos de Rocha Lima<sup>26,74</sup>.

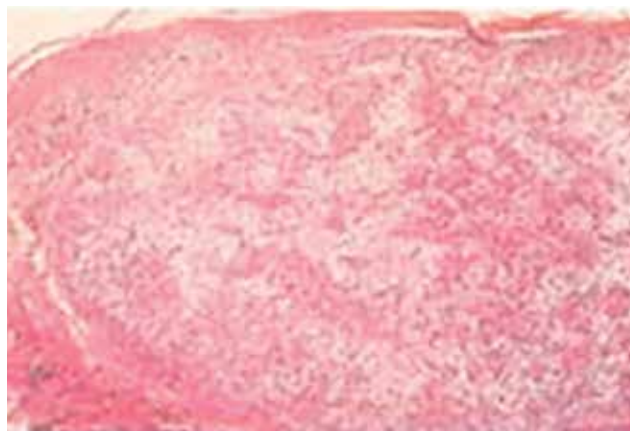


Figura 11.

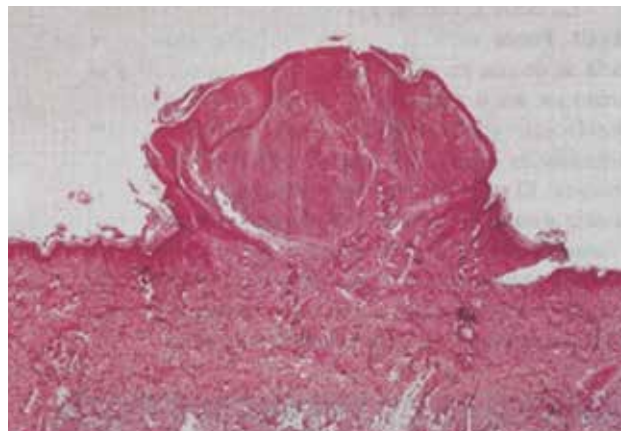
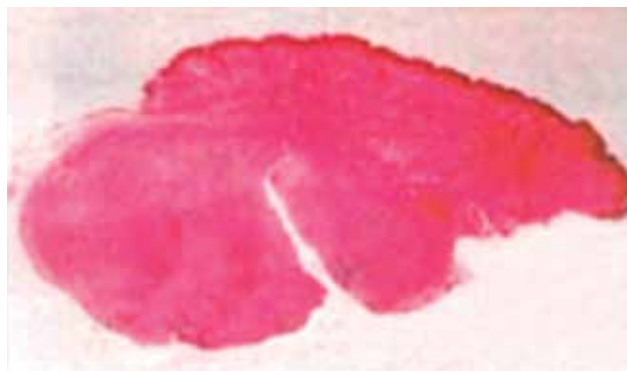
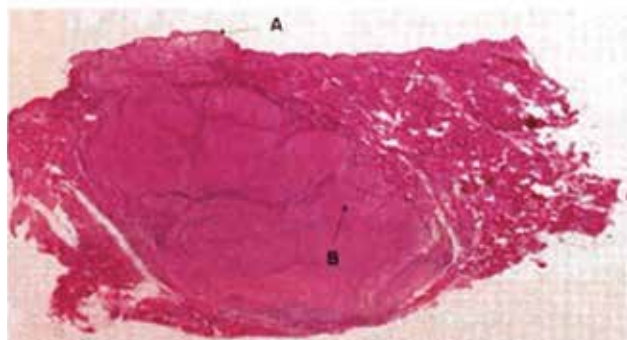


Figura 12. Vista panorámica de una verruga miliar.

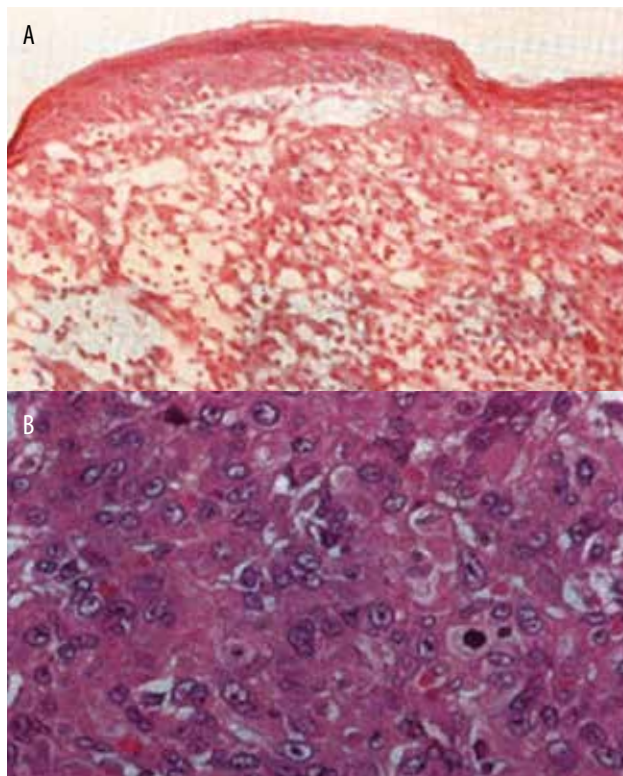


**Figura 13.** Vista panorámica de una verruga nodular profunda.

Las llamadas inclusiones de Rocha-Lima o ‘clamidozoarios’, descritas en 1913, son en realidad masas de bartonelas parcialmente degradadas y entremezcladas con sustancia fundamental intersticial e incorporadas en cisternas citoplasmáticas formadas en las células endoteliales del verrucoma<sup>26,75</sup>. En los cortes coloreados con hematoxilina-eosina y con Giemsa no es posible visualizar los microorganismos; con la técnica de Warthin-Starry se les encuentra en gran cantidad en los intersticios y sobre la superficie de las células endoteliales. Se pueden ver formas bacilares y cocoides. En los nódulos en resolución inicial, el número de bacterias intersticiales disminuye y en las lesiones en resolución avanzada no se encuentra gérmenes. Con esta coloración los cuerpos de Rocha-Lima toman una coloración marrón oscura<sup>76</sup>. Una de las características de la fase de resolución de las lesiones, sobre todo nodulares, es la progresiva infiltración por células linfocíticas que van reemplazando al componente angiomaso y llegan a conformar conglomerados linfoproliferativos densos que pueden ser confundidos con un linfoma y que, a veces, requieren de la tipificación inmunohistoquímica para reconocer el carácter policlonal del infiltrado y descartar la posibilidad de esa neoplasia<sup>77</sup>.



**Figura 14.** Vista panorámica de una verruga mular. Zona A, por debajo de epidermis de aspecto laxo. Zona B, de aspecto sólido en dermis reticular y TCS.



**Figura 15.** A) Zona A de figura anterior. Neocapilares bien visibles. Aspecto angiomaso o de granuloma piogénico. B) Zona B de figura 14. Proliferación sólida de células endoteliales. Modelo sólido o tipo hemangioendotelioma epitelioide.

## DIAGNÓSTICO

En la fase febril aguda de la enfermedad, el diagnóstico presuntivo se hará considerando:

1. El antecedente epidemiológico: paciente que es nativo y reside en una zona verrucosa o que ha viajado a dicha zona.
2. Cuadro clínico de un proceso infeccioso general grave, con anemia hemolítica importante.
3. Frotis sanguíneo, coloreado con un derivado de Romanovsky en donde se observa hematíes parasitados por bacilos, cobacilos o formas cocoides.

En la fase eruptiva se sospechará la enfermedad si:

1. Existe el antecedente epidemiológico referido anteriormente.
2. Presencia de lesiones cutáneas de tipo angiomaso ya sea pequeñas (miliares) o más grandes (nodulares y mulares) en cualquier cantidad.
3. Examen histopatológico de biopsia de las lesiones con las características descritas en la sección de histopatología.

El diagnóstico definitivo está dado por la identificación del agente causal que se puede hacer mediante cultivo e identificación de la bartonela (hemocultivos en fase aguda y cultivos de las biopsias de las lesiones en la fase eruptiva), empleando los medios de cultivo adecuados, a la temperatura y tiempo ya mencionados; o también utilizando las técnicas de PCR con los cebadores adecuados (del espacio intergénico 16S-23S o para el gen de la sintetasa de citrato entre otras).

Muchas de estas pruebas son de utilidad mayor en la fase crónica o eruptiva pues su sensibilidad y especificidad son muy altas en esa etapa, aunque también son de utilidad en la fase aguda; otro de sus usos es en estudios epidemiológicos, detección de población oligosintomática así como reservorios asintomáticos. Algunas de las más importantes pruebas serológicas son: las aglutinaciones, inmunofluorescencia indirecta (IFI), hemaglutinaciones, Elisa, Western Blot, inmunoblot sonicated (ya se comentó que alcanza una sensibilidad de 70% en fase aguda y 94% en fase crónica con una especificidad del 100% para ambas fases), anticuerpos fluorescentes indirectos (IFA), con 82% y 93% de sensibilidad en fases aguda y crónica, respectivamente.

Para el diagnóstico diferencial se tomará en cuenta en la fase febril aguda todas aquellas enfermedades que cursan con fiebre y mal estado general; es decir con los diversos procesos que presentan un cuadro sintomático de tipo infeccioso general, sea de etiología viral, bacteriana, micótica, o parasitaria. Así, por ejemplo, fiebre tifoidea (que además puede complicar la enfermedad de fondo), procesos septicémicos, malaria (que además produce anemia hemolítica), candidemias y otras septicemias micóticas, tifus exantemático y brucelosis, las cuales deben ser descartadas empleando los métodos diagnósticos auxiliares necesarios.

En la fase eruptiva crónica se deberá tener en cuenta el granuloma piogénico, la angiomasosis bacilar, el molusco contagioso, el sarcoma de Kaposi, el hemangioma, el nevo de Spitz, el fibrosarcoma e incluso la varicela, entre otros, los que serán descartados por sus características clínicas y por los exámenes histopatológicos.

## TRATAMIENTO

La *Bartonella bacilliformis* es una bacteria sensible a numerosos antibióticos. Los estudios in vitro han determinado que es altamente susceptible a la mayoría de betalactámicos (con excepción de oxacilina, cefalotina y cefotetán), aminoglucósidos, macrólidos, doxiciclina y rifampicina; su alta susceptibilidad a penicilina G

y relativa resistencia a cefalotina es compartida con otras especies de bartonelas; la clindamicina tampoco previene su crecimiento; en cuanto a las fluoroquinolonas, esparfloxacino y ciprofloxacino son las más efectivas; vancomicina también es efectiva, pero colistina no<sup>78</sup>.

En la fase aguda se ha usado con éxito penicilina G, cloranfenicol, tetraciclinas diversas y eritromicina. Sin embargo, debido a la frecuente sobreinfección con *Salmonella spp.*, se prefirió, en el pasado, el uso de cloranfenicol. En la fase eruptiva crónica ni la penicilina G ni el cloranfenicol son efectivos e incluso su uso durante la fase aguda febril no previenen la aparición posterior de las verrugas cutáneas, habiéndose preferido antes la estreptomycinina a razón de 2 mg/kg/día por 10 días, y posteriormente la rifampicina, ciprofloxacino, eritromicina y roxitromicina<sup>78</sup>.

El cloranfenicol, usado antes en la etapa aguda por la frecuente complicación salmonelósica, se dosificaba a razón de 50 mg/kg/día hasta que la fiebre remitía y se continuaba con la mitad de la dosis anterior hasta completar 10 a 14 días; se puede agregar dexametasona parenteral durante 3 días en los pacientes en coma<sup>79,80</sup>. Actualmente se usa con gran éxito ciprofloxacino en adultos, 500 mg, cada 12 horas, por 14 días y en niños mayores de 14 años se dosifica a razón de 250 mg cada 12 horas (vía oral) por 14 días. En gestantes y niños menores de 14 años se prescribe amoxicilina más ácido clavulánico. En los casos graves, hospitalizado el paciente, inicialmente los antibióticos elegidos serán administrados endovenosamente y, además de la terapéutica descrita, es indispensable lograr la estabilización hemodinámica con uso de fluidos cristaloides o coloides, transfusión de glóbulos rojos empaquetados, vasotrópicos o inotrópicos; corrección del desequilibrio hidroelectrolítico o ácido básico si lo hubiera; la corrección de trastornos cardiovasculares, respiratorios, neurológicos, renales, gastrointestinales y hematológicos con las medidas adecuadas así como y identificación y tratamiento de infecciones sobreagregadas<sup>81,82</sup>.

En la fase eruptiva se viene usando rifampicina oral, 10 mg/kg/día, durante 14 a 21 días, en lugar de la estreptomycinina<sup>72</sup> así como también el ciprofloxacino<sup>65</sup>. En un reporte se informa que evolucionó bien el 80% de los pacientes tratados con rifampicina, 15% tuvieron respuesta parcial y sólo en 4% la respuesta fue pobre<sup>62</sup>. En los casos con deficiente respuesta se ha empleado exitosamente eritromicina, azitromicina y ciprofloxacino y en las lesiones severas, combinaciones de ciprofloxacino o rifampicina con azitromicina, con buenos resultados<sup>61</sup>. Asimismo, se reporta el uso de sultamicilina, 25 mg/kg/día, por vía oral, durante 10 días, en una niña de

12 años con cuadro febril y lesiones eruptivas de verruga peruana, a la que al quinto día se agregó deflazacort, 0,7 mg/kg/día, por 5 días; consiguiéndose una disminución de las lesiones en un 50%. Cinco días después de finalizado el tratamiento se administró un curso adicional de 5 días de deflazacort, con un 90% de reducción de las lesiones. El razonamiento para el uso de deflazacort se basó en que en la fase eruptiva de verruga peruana hay un notable estímulo de la proliferación vascular y que los esteroides tiene la capacidad de inhibir los efectos proliferativos de FGFb y otros factores angiogénicos<sup>83</sup>. Actualmente el tratamiento de elección es azitromicina a razón de 10 mg/kg/día por 10 a 14 días, vía oral, quedando el resto antes mencionados como drogas de segunda línea<sup>81,82</sup>.

## REFERENCIAS BIBLIOGRÁFICAS

- Odom R, James W, Berger T, Andrews. *Dermatología Clínica*. Edición en español 9ª edición; Madrid: Marban SL, 2003:345.
- Weinberg A, Swartz M. Infecciones por cocos y bacilos gram negativos. En: Fitzpatrick T, Eisen A, Wolf K, Freedberg I, Austen KF. Eds. *Dermatología en Medicina General*. Edición en español. Buenos Aires: Editorial Médica Panamericana 1988:2372-73.
- Baughman R. Systemic bacterial and nonvenereal spirochetal infections. In: Moschella S, Hurley H Eds. *Dermatology 2ª Edition*; Philadelphia: W.B. Saunders Company 1985:660-62.
- Lanfranco C. Notas biográficas de Daniel A. Carrión 1885-1985, Centenario de su inmolación. *Diagnóstico* 1985; 16:88-96.
- García-Cáceres U. Historiografía de la verruga peruana. Ideas e imágenes de la enfermedad de Carrión. Análisis historiográfico de la iconografía de la bartonelosis humana. I parte. *Folia Dermatol Peru* 1998; 9:47-54.
- Maguiña C, Maguiña T. Nuevos aportes sobre la historia de la verruga peruana o enfermedad de Carrión. *Diagnóstico* 1984; 13:47-51.
- Cáceres H, Rodríguez-Tafur J, Bravo F, Maguiña C. Aspectos epidemiológicos de la enfermedad de Carrión. Una angiomatosis endémica. *Bol Soc Per Dermatol* 1996; 17:5-9.
- Arrese J, Maguiña C, Piérard GE. La verruga peruana: pasado, presente y futuro. *Piel* 1992; 7:350-3.
- Lanfranco C. Daniel Alcides Carrión. Sinopsis biográfica. *Carrión* 1985, 1:3-4.
- Carrión DA. Apuntes sobre la verruga peruana. *Carrión* 1985; 1:27-34.
- Alarcón J. Carrión como científico: Análisis metodológico del experimento de Carrión. *An Fac Med (Peru)* 1998; 59:202-6.
- Murillo J, Salaverry O, Mendoza W, Franco G, Calderón W, Rodríguez-Tafur J, Daniel Alcides Carrión y su contribución al imaginario cultural de la medicina peruana. *An Fac Med* 2002; 63:141-159.
- Perales A. Evaluación ética de la autoexperimentación de Daniel A. Carrión y su perfil de personalidad. *An Fac Med (Peru)* 2003; 64:180-98.
- Murillo J. La obra de Pedro Weiss sobre la enfermedad de Carrión: una contribución al pensamiento epidemiológico nacional. *Rev Peru Epidemiol* 1995; 8:42-51.
- Walker D, Guerra H, Maguiña C. Bartonelloses. En: Guerrant R, Walker D, Sélter P. *Tropical Infectious Diseases. Principles, pathogens, & practice*. Philadelphia: Churchill Livingstone 1999:492-97.
- Anderson B, Neuman M. Bartonella spp. as emerging human pathogens. *Clin Microbiol Rev* 1997; 10:203-19.
- Burstein Z, Mayta P. En defensa de la denominación como "Enfermedad de Carrión" para la Bartonelosis producida por la Bartonella bacilliformis. *Rev Per Med Exp Salud Publica* 2007; 24:103-6.
- Blazes D, Mullins K, Bonnie L, et al. Novel Bartonella Agent as Cause of Verruga Peruana. *Emerg Infect Dis*. 2013; 19: 1111-4.
- Mullins K, Hang J, Jlang H, Leguía M, et al. Molecular Typing of "Candidatus Bartonella ancashi," a New Human Pathogen Causing Verruga Peruana. *J Clin Microbiol*. 2013, 51:3865-68.
- Jacomo V, Kelly PJ, Raoult D. Natural history of Bartonella infections (an exception to Koch's postulate). *Clin Diagn Lab Immunol* 2002; 9:8-18.
- Maguiña C. Contexto histórico de la bartonelosis en el Perú y su impacto en la salud pública. *Bol Epidem Sem* 2004, N° 9.
- Maguiña C. Las viejas y nuevas bartonellas: una enfermedad emergente mundial. *Act Med Peru* 2001; 18:122-32.
- Minnik MF. Identification of outer membrane proteins of Bartonella bacilliformis. *Infect immune* 1994; 62:2644-48.
- Padmalayan I, Kelly T, Baumstark B, Massung R. Molecular cloning, sequencing, expression, and characterization of an immunogenic 43-kilodalton lipoprotein of Bartonella bacilliformis that has homology to NlpD/lppB. *Infect Immun* 2000; 68:4972-79.
- Takano J. Enfermedad de Carrión (Bartonellosis humana). Estudio morfológico de la fase hemática y del periodo eruptivo con el microscopio electrónico. *Carrión* 1985; 1:85-105.
- Arias-Stella J. Bartonellosis. De epidemia regional a infección emergente mundial. Conferencia en la Academia Nacional de Medicina, 16 de abril de 1998, Lima. *Act Med Per* 1999; 17: 43-54.
- Houpiqian P, Raoult D. 16S/23S rRNA Intergenic spacer regions for phylogenetic analysis, identification, and subtyping of Bartonella species. *J Clin Microbiol* 2001; 39:2768-78.
- Joblet C, Roux V, Drancourt M et al. Identification of Bartonella (Rochalimae) species among fastidious Gram-negative bacteria on the basis of the partial sequence of the citrate-synthase gene. *J Clin Microbiol* 1995; 33:1879-83.
- Johnson G, Ayers M, McClure SC, et al. Detection and Identification of Bartonella Species Pathogenic for Humans by PCR Amplification Targeting the Riboflavin Synthase Gene (ribC) *J Clin Microbiol* 2003; 41:1069-72.
- Zeaiter Z, Liang Z, Raoult D. Genetic classification and differentiation of Bartonella species based on comparison of partial ftsZ gene sequences. *J Clin Microbiol* 2002; 40:3641-7.
- Padmalayan I, Anderson B, Kron M, et al. The 75-kilodalton antigen of Bartonella bacilliformis is a structural homolog of the cell division protein FtsZ. *J bacteriol* 1997; 179:4545-52.
- Birtles R, Fry N, Ventosilla P, et al. Identification of Bartonella bacilliformis genotypes and their relevance to epidemiological investigations of human bartonelosis. *J Clin Microbiol* 2002; 40:3606-12.
- Breitschwerdt E, Kordick D. Bartonella infections in animals: carriership, reservoir potential, pathogenicity, and zoonotic potential for human infection. *Clin Microbiol Rev*. 2000; 13:428-38.
- Padilla C, Ventura G. Genotipificación de aislamientos de Bartonella bacilliformis por amplificación de elementos repetitivos mediante el uso de REP-PCR y ERIC-PCR. *Rev Peru Med Exp Salud Publica* 2003; 20:128-31.
- Cáceres A, Quate L, Troyes L, y col. Bartonellosis humana en Amazonas, Perú. Aspectos entomológicos. *Folia Dermatol Peru* 1998; 9:33-5.
- Alexander B. A review of bartonelosis in Ecuador and Colombia. *Am J Trop Med Hyg* 1995; 52:354-9.
- Maguiña C, Pérez E. La enfermedad de Carrión y leishmaniasis andina en la región de Conchucos, distrito de Chavin, San Marcos y Huantar, provincia de Huari, departamento de Ancash. *Diagnóstico* 1985; 16:5-12.
- Maguiña C, Henríquez C, Hinojosa J y col. Reporte de un caso inusual de bacteriemia persistente en un paciente esplenectomizado y estudios por PCR Western Blot. *Folia Dermatol Peru* 2002; 13:36-42.
- Cáceres A, Vizcarra H, Arrunátegui J y col. Bartonellosis humana en Pomahuaca, Jaén, Cajamarca, Perú. *Folia Dermatol Peru* 1999; 10:35-36.
- Tejada A, Vizcarra H, Pérez J y col. Estudio clínico epidemiológico de bartonelosis humana en el valle del Monzón, Huamalia, Huánuco. *An Fac Med* 2003; 64:211-17.
- Bobbio M. Aislamiento de Bartonella bacilliformis a 2652 m snm en el distrito de San Pedro de Quinocay, provincia de Yauyos, Lima. *An Fac Med (Peru)* 2000; 61:219-22.
- Maco V, Maguiña C, Tirado A, y col. Carrion's disease (Bartonella bacilliformis) confirmed by histopathology in the high forest of Peru. *Rev Inst Med Trop S Paulo* 2004; 46:171-4.
- Chávez M, Zorrilla L, Casas G, Maguiña C. Brote de la enfermedad de Carrión en la provincia Antonio Raimondi, Ancash, Perú. *Rev Per Enf Infec Trop* 2001; 1:38-48.
- Maguiña C, Sánchez, E, Gotuzzo E, y col. Estudios de nuevas zonas endémicas de bartonelosis humana o enfermedad de Carrión en el Perú. *Acta Med Peru* 2001; 18: 22-7.
- Chamberlin J, Laughling L, Gordon S, et al. Serodiagnosis of Bartonella bacilliformis infection by indirect fluorescence antibody assay: test development and application to a population in an area of bartonelosis endemicity. *J Clin Microbiol* 2000; 38:4269-71.

46. Chamberlin J, Laughling L, Romero S, et al. Epidemiology of endemic *Bartonella bacilliformis*: a prospective cohort study in a Peruvian mountain valley community. *J Infect Dis* 2002; 186:983-90.
47. Neghme A, Reyes H. Mosquitos, flebótomos y jejenes. En: Antonio Atias Ed. *Parasitología Clínica*. 3a. Edición. Santiago de Chile: Publicaciones Técnicas Mediterráneo 1991:486-496.
48. Villaseca P, Padilla C, Ventura G, y col. Importancia de la Lutzomyia peruensis en la transmisión de la enfermedad de Carrión en el Valle Sagrado de los Incas. Urubamba-Cusco, Perú. *Rev Med Exp* 1999; 15:28-30.
49. Beati L, Cáceres A, Lee J, Munstermann E. Systematic relationship among Lutzomyia sand flies (Diptera: Psychodidae) of Peru and Colombia based on the analysis of 12S and 28S ribosomal DNA sequences. *Int J Parasitol* 2004; 34:225-34.
50. Tejada SA, Cáceres A, Miranda J y col. Vectores de leishmaniasis tegumentaria en el valle del Rímac. *An Fac Med* 2003; 64:218-27.
51. Cáceres A, Galati E. Lista de Phlebotominae (Diptera: Psychodidae) para el Perú y especies consideradas como vectores naturales e incriminadas en la transmisión de patógenos de la leishmaniasis tegumentaria y la enfermedad de Carrión (Verruga peruana). *Rev Med Exp* 2001; 18:101-6.
52. Coleman S, Minnick M. Establishing a direct role for the *Bartonella bacilliformis* Invasion-associated locus B protein in human erythrocyte parasitism. *Infect Immun* 2001; 69:4373-81.
53. Walker TS, Winkler HH. *Bartonella bacilliformis*: colonial types and erythrocyte adherence. *Infect Immun* 1981; 31:480-6.
54. Mernaugh G, Garret I. Deformation factor: an extracellular protein synthesized by *Bartonella bacilliformis* that deforms erythrocyte membranes. *Infect Immun* 1992; 60:937-43.
55. Benson LA, Kar S, McLaughlin G, Ihler G. Entry of *Bartonella bacilliformis* into erythrocytes. *Infect Immun* 1986; 54:347-53.
56. Verma A, Davis G, Ihler G. Infection of human endothelial cells with *Bartonella bacilliformis* is dependent on Rho and results in activation of Rho. *Infect Immun* 2000; 68:5960-69.
57. García FU, Wojta J, Hoover RL. Interactions between live *Bartonella bacilliformis* and endothelial cells. *J Infect Dis* 1992; 165:1138-41.
58. Kirby J, Nekorchuk D. *Bartonella*-associated endothelial proliferation depends on inhibition of apoptosis. *Proc Natl Acad Sci* 2002; 99:4656-61.
59. García FU, Wojta J, Broadloey KN, et al. *Bartonella bacilliformis* stimulates endothelial cells in vitro and is angiogenic in vivo. *Am J Pathol* 1990; 146: 1125-35.
60. Minnick M, Smitherman L, Samuels DS. Mitogenic effect of *Bartonella bacilliformis* on human vascular endothelial cells and involvement of GroEL. *Infect Immun* 2003; 71:6933-42.
61. Maguiña C, Cok J, Gilman R, y col. Estudio prospectivo de la verruga peruana recurrente. *Dermatol Peru* 2003; 3:189-94.
62. Maguiña C, García P, Gotuzzo E, Spach D. Bartonellosis (Carrion's disease) in the modern era. *Clin Infect Dis* 2001; 33:772-9.
63. Maguiña C, Gotuzzo E, Álvarez H y col. Toxoplasmosis en bartonelosis humana. *Rev Med Hered* 1998; 9:14-20.
64. Cuadra M. Infecciones secundarias en la verruga peruana. *Carrion* 1985; 1: 73-84.
65. Maguiña C, Romero I, Sato N, y col. Historia natural de la fase eruptiva y la importancia de la prueba de Western blot, reporte preliminar. *Folia Dermatol Peru* 2002; 13:36-42.
66. Torres R, Ballona R, Cáceres H, y col. Verruga peruana: compromiso de mucosas. Revisión de la literatura. *Folia Dermatol Peru* 1996; 7:55-8.
67. Maguiña C. Estudio clínico de 145 casos de Bartonellosis en el Hospital Nacional Cayetano Heredia. Tesis doctorado; Universidad Peruana Cayetano Heredia 1993.
68. Maguiña C. Estudio electroforético en suero de 16 pacientes portadores de bartonelosis humana en fase eruptiva. *Diagnóstico* 1986; 17:88-90.
69. Solano L. Investigación de anticuerpos antibartonella en la enfermedad de Carrion o bartonelosis humana. *Diagnóstico* 1985; 16:97-110.
70. Mallqui V, Speelman E, Verástegui M, et al. Sonicated diagnostic immunoblot for bartonelosis. *Clin Diag Lab Immun* 2000; 7:1-5.
71. Chamberlin J, Laughlin L, Gordon S, et al. Serodiagnosis of *Bartonella bacilliformis* infection by indirect fluorescence antibody assay: test development and application to a population in an area of bartonelosis endemicity. *J Clin Microbiol* 2000; 38:4269-71.
72. Maguiña C, Gotuzzo E. Bartonellosis. New and old. *Infect Dis Clin N Am* 2000; 14:1-23.
73. Arias-Stella J, Arias-Stella J. Factores que tienen influencia en los modelos histológicos de la verruga peruana. *Folia Dermatol Peru* 1998; 9:29-33.
74. Arias-Stella J, Arias-Stella J. Formas histológicas de la verruga peruana. *Folia Dermatol Peru* 1997; 8:15-20.
75. Arias-Stella J, Lieberman PH, Erlanson R, Arias-Stella J. Histology, immunohistochemistry and ultrastructure of the verruga in Carrion's disease. *Am J Surg Pathol* 1986; 10:595-610.
76. Arias-Stella J, Arias-Stella J. Identificación de la *Bartonella bacilliformis* a la microscopía de luz en la verruga peruana. *Folia Dermatol Peru* 1998; 9:16-21.
77. Arias-Stella J, Ortiz H, Paredes VV y col. Verruga peruana nodular en resolución pseudolinfomatosa. Tipificación inmunohistoquímica de la reacción celular. *Folia Dermatol Peru* 1997; 8:21-25.
78. Sobraques M, Maurin M, Birtles L, Raoult D. In vitro susceptibilities of four *Bartonella bacilliformis* strains to 30 antibiotics compounds. *Antimicrob Ag Chemother* 1999; 43:2090-92.
79. Maguiña C. Verruga peruana o enfermedad de Carrion. En: Meneghelo J, Fanta E, Paris E, Puga T. *Pediatría Meneghelo*. 5ª. Edición. Buenos Aires: Editorial Médica Panamericana, 1996:930-32.
80. Llanos LA, Maguiña C, Warrell DA. Bartonellosis. En: Weatherall DJ, Ledingham JGG, Warrell DA. *Oxford Textbook of Medicine*. Third edition. Oxford: Ed. Oxford University Press, 1996:773-6.
81. Tarazona A, Maguiña C, Lopez de Guimaraes D, et al. Terapia antibiótica para el manejo de la Bartonellosis o enfermedad de Carrion en el Perú. *Rev Peru Med Exp Salud Publica* 2006; 23:188-200.
82. Maguiña C, Ugarte C, Breña P, et al. Actualización de la enfermedad de Carrion. *Rev Med Hered* 2008; 19:36-41.
83. Gutiérrez Z, Luna S. Verruga peruana tratada con sultamicilina y deflazacort. *Dermatol Peru* 1998; 8:43-46.

Correspondencia: Dr. Arturo Saettone León  
arturosaettone@yahoo.com

Recibido: 15-06-17  
Aceptado: 08-10-17