



Paracoccidiomicosis cutánea después de 10 años de la exposición

Paracoccidiomycosis cutaneous after 10 years of the exhibition

**Wenceslao Castillo-Farneschi¹, César A. Chian-García², Atilio Solis-Reyes³,
Karla F. Aguilar-García⁴.**

RESUMEN

Un paciente de 55 años de edad, presenta desde hace 5 meses aparición de lesiones tipo placa eritematodescamativa con exulceración en región sacra y flanco derecho, agregándose 1 mes antes vesículas con secreción purulenta dispersas en las mismas lesiones. Histopatológicamente se observó hiperplasia pseudoepiteliomatosa y granulomas supurativos con hongos en proceso de gemación (rueda de marinero). Reportamos un caso en el que se presentó paracoccidiomicosis.

PALABRAS CLAVE: Paracoccidiomicosis; cutánea y laringea.

Dermatol Peru 2019; 29 (4): 263-266

ABSTRACT

A 55-year-old patient has presented scaly erythematous plaquelike and expellation lesions in the sacral region and right flank for 5 months, adding 1 month before purulent secretion vesicles dispersed in the same lesions. Histopathologically, pseudoepitheliomatous hyperplasia oandsuppurative granulomatous inflammation is detected with fungi in the process of budding (sailor's wheel). We report a case in which paracoccidiomycosis occurred.

KEY WORDS: Paracoccidiomycosis; cutaneous and laryngeal.

INTRODUCCIÓN

La Paracoccidioidomicosis es una infección fúngica endémica del continente Americano con alta prevalencia en Sudamérica (Brasil, Venezuela, Colombia y Argentina) en regiones húmedas de alta pluviosidad. El agente etiológico es el *Paracoccidioides brasiliensis* y el *Paracoccidioides lutzii*. Las conidias o fragmentos de micelios entran por la vía respiratoria y alcanzan los pulmones donde se controla la infección o caso contrario deja focos cicatriciales.^{1,2}

La manifestación clínica más común de la forma aguda es la linfadenomegalia generalizada o intraabdominal frecuentemente acompañada de lesiones de la piel, la mucosa oral e intestinal, el hueso, y la hepatoesplenomegalia. Por el contrario, la forma crónica que afecta aproximadamente del 80% al 95% de los casos, generalmente ocurre después de los 30 años de edad y se limita a lesiones pulmonares, vías respiratorias superiores y comúnmente a la mucosa oral y piel adyacente a la boca y la nariz. El período de incubación en la forma crónica de la micosis es incierto, pero se considera que la enfermedad puede ocurrir muchos años después de la exposición a Paracoccidioides spp.¹

Las lesiones se presentan como pápulas, tubérculos, vegetaciones y úlceras, con los puntos hemorrágicos

1. Médico Dermatóloga, Hospital Nacional Arzobispo Loayza-MINSA
2. Patólogo Clínico, Hospital Nacional Arzobispo Loayza-MINSA
3. Residente de Dermatología, Hospital Arzobispo Loayza-MINSA
4. Médico Residente de Dermatología, Hospital Arzobispo Loayza-MINSA

característicos. El compromiso cutáneo es común, ocurre en el 54% de los casos. Pueden extenderse a la laringe, faringe y amígdalas, produciéndose disfasia y destrucción de las cuerdas vocales, extendiéndose a la piel perioral, con la formación de lesiones ulcerovegetantes y costrosas en cara, extremidades superiores e inferiores y tronco. Las lesiones suelen estar limpias, sin infección secundaria, y casi siempre reproducen las granulaciones finas y los puntos hemorrágicos de las lesiones mucosas.^{3,4}

La imagen histológica típica muestra granulomas crónicos con numerosas células gigantes que pueden contener al microorganismo y ser observados con tinciones especiales de PAS y Grocott-Gomori. También se observa áreas necróticas rodeadas de macrófagos, linfocitos y fibroblastos, como fue en este caso.⁵

El tratamiento de elección en la mayoría de los casos es el itraconazol, que puede producir remisiones en 3 a 6 meses. El voriconazol produce respuestas similares. En infecciones muy extensas puede ser necesaria la anfotericina B intravenosa.^{6,7}

CASO CLÍNICO

Presentamos a un paciente de 55 años de edad con una historia de 5 meses con aparición de lesiones tipo placa eritematodescamativa con exulceración en región sacra y flanco derecho 3x3 cm en región sacra y posteriormente en flanco derecho. 1 mes antes se exacerbaron las lesiones y se agregan vesículas con secreción purulenta, por lo que recibe antibióticos y es además tratado como un Herpes zoster. 7 días antes se agrega dolor y fiebre 39°C. Actualmente apreciamos lesiones tipo placas eritemato descamativas, dispersas a nivel de cuello, tórax, abdomen y miembros superiores y una lesión exulcerativa en región lumbar. (Figura N° 1-2)

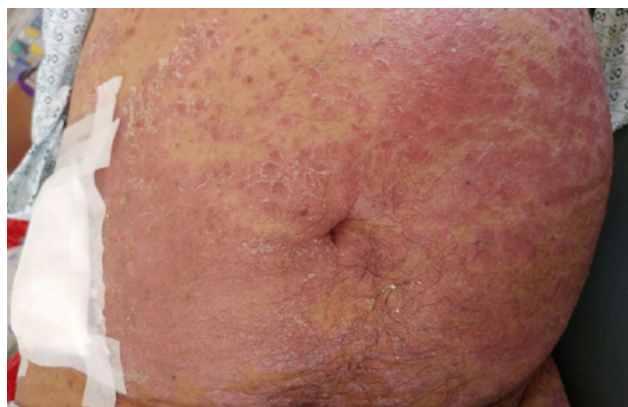


Figura N° 1. Pápula-placas eritemato descamativas que confluyen en región abdominal.

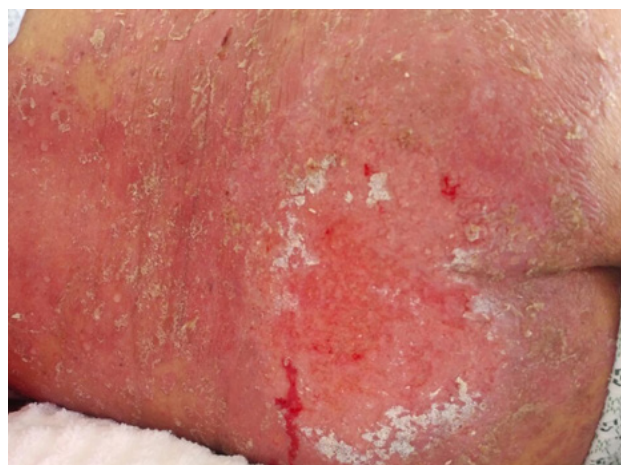


Figura N° 2. Lesión exulcerativa en región lumbar rodeada de múltiples placas descamativas.

Antecedentes: Psoriasis hace 30 años, artritis psoriásica hace 20 años. Tumoración supraglótica diagnosticada en el 2016.

Trabajo en minería hace 10 años en Chanchamayo y hace 7 años en Piura.

Los exámenes de laboratorio revelaron leucocitos 10270/mm³ (S 81%, A 0%, E 1%), Hb 10.9 g/dl.

Al paciente se le practicó una biopsia de piel con resultado histopatológico de granulomas supurativos con células gigantes multinucleadas con levaduras en su interior. (Figura N° 3-5)

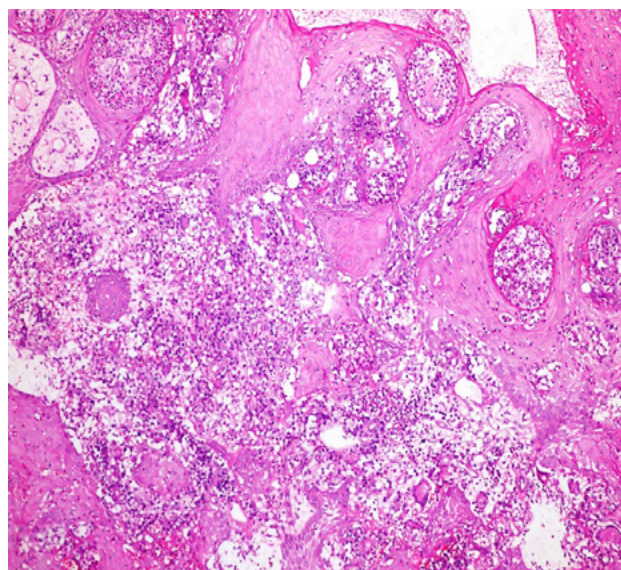


Figura N° 3. Tinción con hematoxilina-eosina demuestra una reacción granulomatosa con células gigantes. 40X H-E.

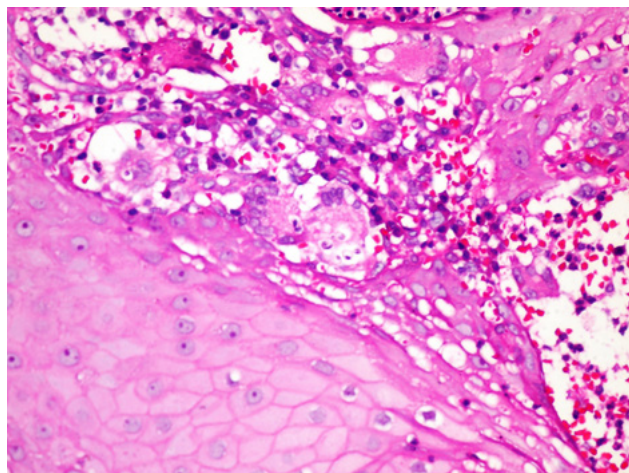


Figura N° 4. Se observa levaduras en "cabeza de mickey mouse", células infiltradas y tejido necrótico. 400X H-E.

DISCUSIÓN

La Paracoccidiomicosis no es endémica del Perú y de los pocos casos reportados se limita a zonas tropicales de 13 departamentos, habiendo mayor incidencia en Junín, Huánuco, Ucayali, Loreto, Cerro de Pasco y San Martín. El paciente trabajó en Chanchamayo (Junín) 10 años antes de la aparición de lesiones.⁵

La enfermedad se adquiere por la inhalación del hongo; las microconidias alcanzan la vía aérea inferior y se disemina a órganos extrapulmonares a través de vía linfematógena. Puede permanecer latente y originar una reactivación endógena produciendo la forma crónica en adultos.⁸

La presentación clínica cutáneo-mucosa afecta principalmente la mucosa bucofaringea (80%), casi siempre

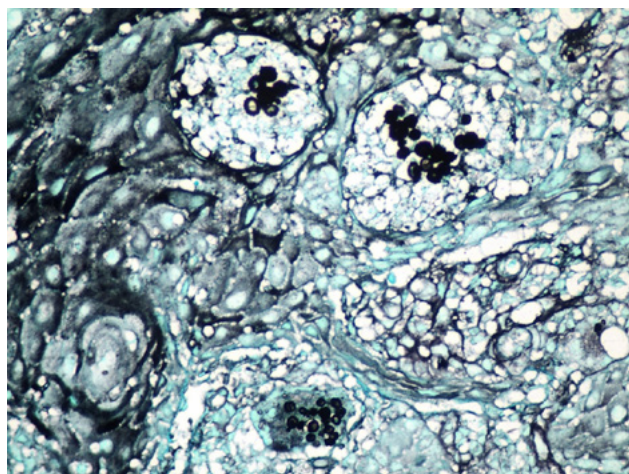


Figura N° 5. Levadura multigermante "en rueda de timón" en tinción de plata. 40X H-E.

inicia en paladar como una pápula que se exulcera, la nariz y la región anorrectal y crónicamente puede extenderse a la faringe, laringe y tráquea. Las formas clínicas cutáneas puras son raras, se pueden originar de manera primaria o por diseminación del foco pulmonar. Son lesiones pápulo ulcerocostrosas, ectimatoideas, nódulo granulomatosas, verrucosas o vegetantes que deben corresponder al sitio de una lesión traumática y presentar adenopatía regional.^{5,9}

La afectación pulmonar es frecuente en forma crónica pero no en forma aguda. Se suele apreciar infiltrados intersticiales, lesiones mixtas nodulares y alveolares que tienden a ser simétricas.¹⁰ Después de un largo período de tiempo puede comprometer numerosos tejidos, incluidos las membranas mucosas, laringe, ganglios linfáticos, piel, suprarrenales glándulas, SNC y otros órganos.¹¹ En este caso a pesar de hallarse compromiso laríngeo no había compromiso pulmonar que es lo usual, el antecedente epidemiológico y la lesión exulcerativa en región sacra se sospechó de paracoccidiomicosis.

La presencia de tumoración supraglótica, la cual se correlaciona con la Paracoccidioidomicosis laríngea, se presenta como lesiones ulceradas con aspecto de morera o como vegetaciones, en las cuerdas vocales verdaderas y falsas, la epiglotis y las áreas aritenoides e interaritenoides, provocando complicaciones como estenosis laríngea, estenosis traqueal, disfonía persistente y trastornos de la voz.¹² Se encuentra asociado a pacientes procedentes de regiones endémicas, hombres, fumadores, ex alcohólicos y agricultores.^{13,14} Cuando el paciente presenta una lesión laríngea aislada, el diagnóstico puede ser extremadamente difícil pudiendo confundirse con cáncer de laringe o con irritación crónica de la mucosa debido a la ingesta de tabaco o al reflujo gastroesofágico.¹⁵ En este caso había compromiso de laringe sin afectación de mucosa orofaríngea.

Aunque las características clínicas no hayan sido las típicas ni generalizadas con mayor compromiso de órganos como la mayoría de casos, el estudio histopatológico compatible con paracoccidioidomicosis confirmó el diagnóstico. El paciente presentó una resolución de las lesiones en el segundo mes de tratamiento con itraconazol.

REFERENCIAS BIBLIOGRÁFICAS

- Martínez R. New Trends in Paracoccidioidomycosis Epidemiology. *J. Fungi* 2017, 3, 1; doi:10.3390
- de Macedo PM, Teixeira MM, Barker BM, Zancopé-Oliveira RM, Almeida-Paes R, Francesconi do Valle AC. Clinical features and genetic background of the sympatric species *Paracoccidioides brasiliensis* and *Paracoccidioides americana*. *PLoS Negl Trop Dis*. 2019;13(4)
- Ramos-e-Silva M, do Espírito Santo Saraiva L. Paracoccidioidomycosis. *Dermatol Clin* 26 (2008) 257–269
- Negróni R, Palmieri O, Koren F, et al. Oral treatment of paracoccidioidomycosis and histoplasmosis with itraconazole in humans. *Rev Infect Dis*. 1987;9:547.

- Sánchez-Saldaña L., Galarza C, Matos R. Infecciones micóticas sistémicas o profundas: Paracoccidiodomicosis. *Dermatol Perú* 2010, Vol 20(1)
- Shikanai-Yasuda M, Mendes R, Colombo A, et al. Brazilian guidelines for the clinical management of paracoccidiodomicosis. *Rev Soc Bras Med Trop* 50(5):715-740, September-October, 2017
- Menezes VM, Soares BG, Fontes CJ. Drugs for treating paracoccidiodomicosis. *Cochrane Database Syst Rev*. 2006 Apr 19;(2):CD004967.
- Rodríguez YA, da Silva JC, Pérez Y. Paracoccidiodomicosis. Presentación de un caso. *Rev. inf. cient.* 2017 Nov.-Dic.; 96(6):1120-1128
- Marques S. Paracoccidiodomicosis. *Clin Dermatol.* 2012 Nov-Dec;30(6):610-5
- Castañeda H, Cano D. Paracoccidiodomicosis pulmonar. Reporte de dos casos. *Revista Colombiana de Neumología* 2016 Vol 28 N° 2
- Queiroz-Telles F, Escuissato DL. Pulmonary paracoccidiodomicosis. *Semin Respir Crit Care Med.* 2011 Dec;32(6):764-74.
- De Araujo W, Callmann A, Almeida G, et al. Laryngeal paracoccidiodomicosis presenting as solitary true vocal fold disease. *IDCases.* 2017 Sep 14;10:71-74
- Costa CC, Guimarães Vde C, Rebouças MN, Fernandes EJ. Paracoccidiodomicosis of the larynx: cases report. *Braz J Otorhinolaryngol.* 2013 Nov-Dec;79(6):790
- Zurita S. Esporotricosis y paracoccidiodomicosis en Perú: experiencias en prevención y control. *Rev Peru Med Exp Salud Pública.* 2014; 31(2):352-357
- Laccourreye O, Mirghani H, Brasnu D, Badoual C. Imported acute and isolated glottic paracoccidiodomicosis. *Ann Otol Rhinol Laryngol.* 2010 Feb;119(2):89-92.

Correspondencia: Dr. Wenceslao Castillo Farneschi
Email: fzlxx@hotmail.com

Recibido: 06-12-19
Aceptado: 28-12-19



VISITA NUESTRA REVISTA

DERMATOLOGÍA PERUANA

REVISTA OFICIAL DE LA SOCIEDAD PERUANA DE DERMATOLOGÍA

INGRESA A:

www.dermatologiaperuana.pe

NÚMERO ACTUAL | NÚMEROS ANTERIORES | INFORMACIÓN PARA LOS AUTORES | ENVÍO DE MANUSCRITOS | ENLACES DE INTERÉS | EDUCACIÓN MÉDICA CONTÍNUA