

# Enfermedad de Kyrle: reporte de un caso

*Kyrle's disease: a case report*

**Cristina Díaz-Jave,<sup>1</sup> Eberth Quijano,<sup>2</sup> Dina Carayhua<sup>3</sup>**

## RESUMEN

La enfermedad de Kyrle es una dermatosis perforante, poco frecuente, que predomina en adultos del sexo femenino principalmente con diabetes mellitus descompensada e insuficiencia renal crónica en hemodiálisis, de causa aún desconocida. Clínicamente es polimorfa con lesiones nódulo-queratósicas, centro crateriforme, en las extremidades inferiores con distribución ascendente y de curso crónico. Se presenta el caso de un varón de 70 años, procedente del Callao, sin antecedentes patológicos de importancia, que consulta al servicio de Dermatología por presentar lesiones pruriginosas descamativas en miembros superiores e inferiores desde hace 5 años. Al examen físico presenta pápulas y placas eritematovioláceas de superficie queratósica, duras a la palpación, huellas de rascado, principalmente a nivel de miembros superiores e inferiores. En la histopatología se observa tapón queratósico folicular con paraqueratosis focal que se localiza en una zona de invaginación de la epidermis, que se encuentra adelgazada.

**PALABRAS CLAVES.** Enfermedad de Kyrle, dermatosis perforante.

## ABSTRACT

*Kyrle's disease is an uncommon, perforating dermatosis prevalent in adult females mainly with decompensated diabetes mellitus and chronic renal failure on hemodialysis, being its cause remains unknown. Clinically is polymorphic with nodulokeratotic injuries, pitting in the lower extremities with chronic course upward and distribution center. The case of a man aged 70, from Callao no medical history of importance, consulting the dermatologist to present scaly itchy lesions on upper and lower limbs for 5 years is presented. Physical examination shows papules, erithematoviolaceous plaques and keratotic surface, hard to the touch, scratch marks, mainly at upper and lower limbs. Histopathology follicular keratotic plug with focal parakeratosis is observed which is located in an area of invagination of the epidermis, which is thinned.*

**KEY WORDS.** Kyrle's disease, perforating dermatosis.

## INTRODUCCIÓN

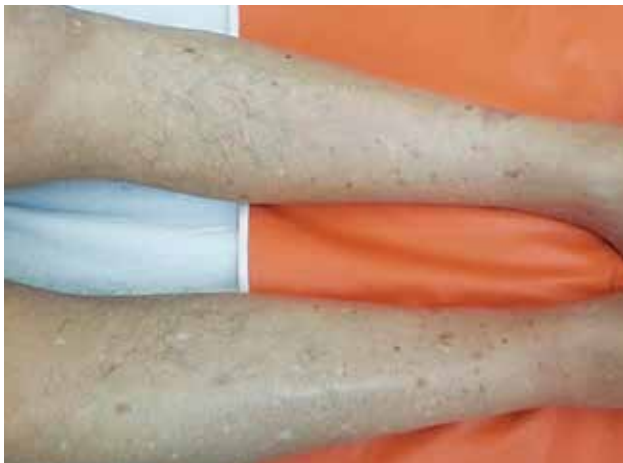Las dermatosis por eliminación transepidérmica (dermatosis perforantes) constituyen un grupo heterogéneo que se caracteriza por una erupción pápulo-nodular con eliminación transepidérmica de componentes de la dermis.<sup>1</sup> Clásicamente se pueden distinguir cinco enfermedades perforantes cuyo rasgo distintivo es el mecanismo de eliminación transepidérmica: el eritema serpiginoso perforante, la colagenosis perforante reaccional, la foliculitis perforante, dermatosis perforante adquirida y la enfermedad de Kyrle.<sup>2</sup>

La enfermedad de Kyrle predomina en adultos del sexo femenino. Su causa es desconocida, con probable herencia autosómica dominante.<sup>3</sup> De sus dos variedades, la forma sintomática se presenta en adultos con diabetes mellitus descompensada e insuficiencia renal crónica, generalmente en tratamiento con hemodiálisis.<sup>5</sup> Predomina en las extremidades inferiores con distribución ascendente. La morfología es polimorfa con lesiones noduloqueratósicas,

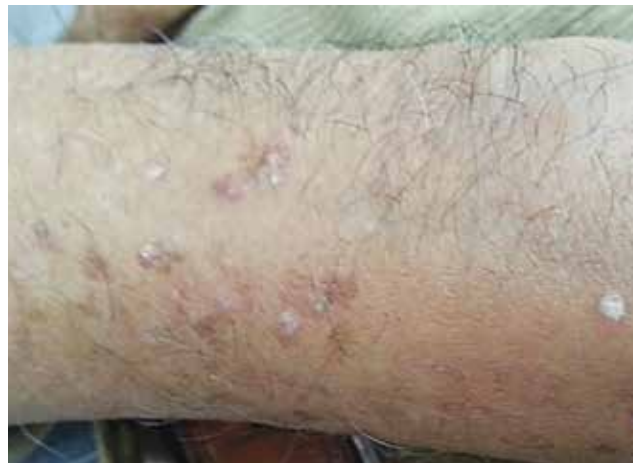1. Médico residente del servicio de Dermatología, Hospital Daniel A. Carrión (HDAC).

2. Médico asistente del servicio de Dermatología, HDAC.

3. Médico asistente del servicio de Anatomía Patológica, HDAC.



**Figura 1.** Placas y pápulas queratósicas en la cara anterior de ambas piernas.



**Figura 3.** Pápulas queratósicas eritematosas descamativas en el brazo izquierdo, algunas confluyen y forman placas.

con centro crateriforme, que confluyen para formar placas de aspecto verrugoso. El curso es habitualmente crónico y puede resolverse dejando cicatrices. La respuesta al tratamiento es variable y tiende a la recurrencia.<sup>4</sup>

### CASO CLÍNICO

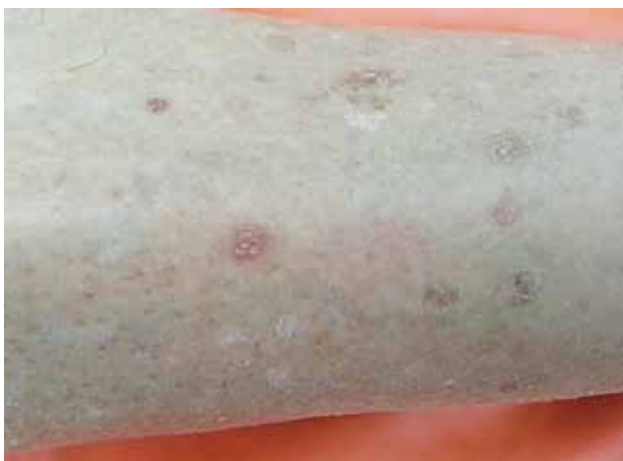Se presenta el caso de un varón de 70 años, natural y procedente del Callao, contador, sin antecedentes patológicos de importancia, que consulta al servicio de Dermatología por presentar lesiones pruriginosas descamativas en caras anteriores y laterales de miembros superiores e inferiores desde hace cinco años.

Al examen físico, presenta pápulas y algunas placas eritematovioláceas de superficie queratósica, descamativas,

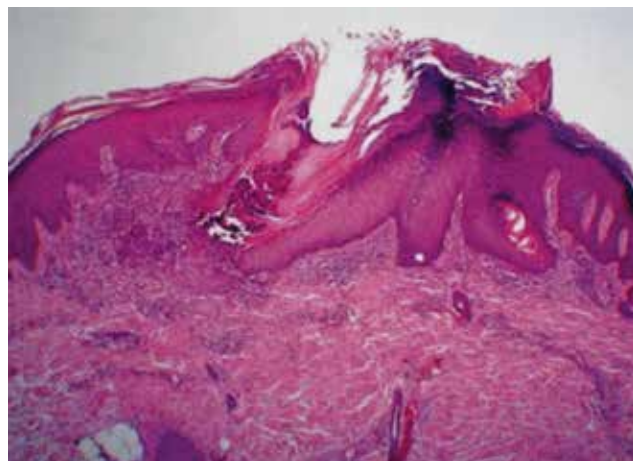
duras a la palpación, algunas huellas de rascado, principalmente a nivel de zonas extensoras de miembros superiores y sobre todo inferiores (Figuras 1-3).

Desde hace seis meses recibe tratamiento con corticoides tópicos, que se aplica irregularmente, sin notar alguna mejoría. Se indica biopsia de piel de una de las lesiones y se observa tapón queratósico folicular con paraqueratosis focal, que se localiza en una zona de invaginación de la epidermis, que se encuentra adelgazada (Figura 4). Alrededor de este tapón se encuentra proliferación de linfocitos y neutrófilos.

Por las características clínicas e histopatológicas del paciente presentado, se concluye que este caso clínico corresponde a una enfermedad de Kyrle.



**Figura 2.** Pápulas queratósicas eritematovioláceas en la cara anterior de la pierna izquierda.



**Figura 4.** Tapón queratósico folicular y adelgazamiento de la epidermis que está a su alrededor.

## DISCUSIÓN

Las dermatosis perforantes o enfermedades de eliminación transepidérmica, constituyen un grupo heterogéneo de enfermedades poco frecuentes caracterizadas por la migración transepidérmica de componentes de la matriz extracelular de la dermis tras un proceso inflamatorio y/o degenerativo.<sup>5</sup> Clínicamente suelen ser muy similares y el prurito es característico en la mayoría de los casos.

En la actualidad se incluyen cinco entidades bien diferenciadas según el mecanismo y material eliminado como son la elastosis perforante serpiginosa, Colagenosis perforante reactiva, Foliculitis perforante, Dermatosis perforante adquirida y la Enfermedad de Kyrle.<sup>3</sup>

La enfermedad de Kyrle fue descrita en 1916, por Kyrle, como un fenómeno de hiperqueratosis folicular al que llamó *hiperqueratosis follicular et follicularis in cutem penetrans*.<sup>6</sup> Se caracteriza por una alteración en la queratinización en la que se invierte el sentido de esta y en lugar de existir una queratinización hacia la superficie, existe una queratinización hacia la dermis hecho que motiva la perforación de la membrana basal. Es una enfermedad de causa desconocida con probable herencia autonómica dominante.<sup>7</sup>

En su patogénesis se han descrito algunas alteraciones estructurales adquiridas de las fibras de colágena, así como aumento en la síntesis de fibronectina.<sup>8</sup> Otros autores han descrito la asociación de este padecimiento con otras alteraciones de la queratinización, como la queratosis pilar, la variedad hipertrófica de la enfermedad de Darier y la foliculitis perforante, lo cual sugiere que tal vez este grupo de entidades sean parte de un mismo espectro con una fisiopatogenia compartida.<sup>9</sup>

Ocurre con más frecuencia en el sexo femenino y se han descrito dos variantes; una forma idiopática que afecta a jóvenes y la forma sintomática que ocurre en adultos con diabetes y/o fallo renal.<sup>1</sup>

Clínicamente, se inicia mediante una lesión noduloqueratósica, eritematoviolácea, que puede o no afectar al folículo piloso. Generalmente, se observa un tapón córneo central firmemente adherido, que le da el aspecto crateriforme característico. Las lesiones crecen y algunas confluyen para formar placas de aspecto verrugoso. Los síntomas varían desde casos que son asintomáticos, hasta presentar prurito de intensidad leve a moderada. La localización más típica de esta enfermedad son las extremidades inferiores con predilección en piernas. El curso es habitualmente crónico aunque pueden involucionar y dejar una cicatriz, además de presentarse el fenómeno isomórfico de Koebner, posterior a diversos traumatismos.

La incidencia de esta enfermedad es mayor en pacientes que están en hemodiálisis por fallo renal y diabéticos descompensados, constituye más de la tercera parte de estos casos, aunque también se ha visto casos en pacientes con insuficiencia hepática y sarcoidosis.<sup>1</sup>

En el estudio histopatológico se puede observar invaginaciones epidérmicas repletas de material queratósico en cuyo fondo la epidermis se adelgaza de forma marcada con paraqueratosis, que llega a producir su rotura, lo que provoca una reacción granulomatosa compuesta por neutrófilos y linfocitos, en la dermis adyacente.<sup>10</sup>

El tapón presenta detritos celulares basófilos carentes de fibras elásticas, con destrucción focal de la epidermis y ruptura de la membrana basal con penetración en la dermis, que forma una reacción granulomatosa con neutrófilos, linfocitos, histiocitos y células gigantes multinucleadas. Existe ausencia de la capa granulosa en los sitios de contacto con el tapón queratósico, con focos de células disqueratósicas. Ocasionalmente, la epidermis prolifera y puede rodear el granuloma dérmico en el cual se llega a observar la degeneración de las fibras de colágeno, sin alteración de las fibras elásticas. El folículo piloso puede estar afectado, en especial en pacientes con insuficiencia renal crónica, donde existe una superposición histológica con la foliculitis perforante.<sup>10</sup>

El diagnóstico diferencial debe hacerse mediante correlación clínico patológica con otros trastornos de la queratinización, como la *pitiriasis rubra pilaris* tipo I, enfermedad de Darier, la enfermedad de Flegel o *hiperqueratosis lenticularis perstans*, la poroqueratosis actínica superficial diseminada, el liquen plano en sus variedades hipertrófica y verrugosa y otras dermatosis perforantes adquiridas clásicas, entre las que destaca la foliculitis perforante. Esta última es una dermatosis con curso clínico de inicio similar, sin embargo, las lesiones son más discretas, exclusivamente foliculares y con características histopatológicas propias. También se ha mencionado como diagnóstico diferencial a la tuberculosis verrucosa.<sup>11</sup>

En cuanto al tratamiento, la enfermedad de Kyrle es una dermatosis de difícil control, con gran tendencia a la recurrencia. En relación a las medidas generales, se recomienda evitar los traumatismos, utilizar ropa de algodón y protección solar.<sup>7</sup> De manera conjunta, se utilizan agentes reductores y/o queratolíticos tópicos, así como diversos emolientes. Hasta el momento, esta combinación ha dado resultados favorables.<sup>7</sup> También se encuentra descrito en la literatura, aunque con resultados variables, el uso de corticoides y ácido retinoico vía tópica, el empleo de crioterapia en casos seleccionados. La principal indicación

del uso de la terapia tópica es la presencia de lesiones localizadas o poco diseminadas.

Como tratamiento por vía sistémica, se han utilizado con resultados variables retinoides, acitretino e isotretinoína; pero la recurrencia de las lesiones es la regla cuando se suspende el tratamiento. También se ha referido el uso de antibióticos como la clindamicina,<sup>9</sup> la cual ha resultado más efectiva en el tratamiento de lesiones recientes, dada la supuesta causa infecciosa (bacterias anaerobias) de las lesiones.

En casos recalcitrantes se ha empleado recientemente la fototerapia de banda estrecha con luz ultravioleta B (UVB), en la cual se busca la supresión del prurito.<sup>12,13</sup>

## CONCLUSIÓN

Como la enfermedad de Kyrle es poco frecuente de observar en la práctica dermatológica diaria, su correcto diagnóstico y, por ende, su tratamiento son difíciles.

Además, clásicamente, la enfermedad de Kyrle se presenta en adultos de sexo femenino con algún antecedente de importancia, como diabetes *mellitus* tipo 2 descompensada o insuficiencia renal crónica, que este paciente no presenta.

Asimismo, en la mayoría de casos, una vez diagnosticada la enfermedad de Kyrle, su tratamiento y control resultan complicados.

## REFERENCIAS BIBLIOGRÁFICAS

1. Igarashi A, Ishibashi Y, Otsuka F. Kyrle disease associated with sarcoidosis and renal failure. *Int J Dermatol*. 1991;30:211-212.
2. Navarrete Franco G, Domínguez MA, Cardona Hernández MA. Enfermedad de Kyrle. *Rev Cent Dermatol Pascua*. 2011;20(2):63-68.
3. Saray Y, Seckin D, Bilezikci B. Acquired perforating dermatosis: clinicopathological features in twenty-two cases. *JEADV*. 2006;20:679-688.
4. Khandpur S, Bansal A, Ramam M et al. Verrucous tuberculin mimicking Kyrle disease. *Int J Dermatol* 2007; 46: 1298-1301.
5. Joseph D, Papall C, Pisharody R. Kyrle's disease: a cutaneous marker of renal disorder. *Indian J Dermatol Venereol Leprol*. 1996;62:222-225.
6. Dewan P, Thatiganganna S, Maheshwari K, et al. Kyrle's Disease: A rare dermatological manifestation of liver disease. *J IACM*. 2007;8:101-103.
7. Arredondo MI, Londoño A, Restrepo R. Enfermedades con eliminación transepidérmica. *Rev Asoc Col Dermatol*. 2008;16:185-195.
8. Santamaría-González V, Cervantes AM, Barrios E. Dermatitis con eliminación transepidérmica clásicas. Artículo de revisión. *Rev Cent Dermatol Pascua*. 2002;11(1):40-48.
9. Kasiakou S, Peppas G, Kapaskelis A, et al. Regression of skin lesions or Kyrle's disease with clindamycin: implications for an infectious component in the etiology of the disease. *J Infect* 2009;50:412-416.
10. Rapini RP. Enfermedades perforantes. En: Bologna JL, Lorizzo JL, Rapini RP. *Dermatología*. Elsevier; 2004. p. 1497-1502.
11. Kluger N, Guillot B. Dermatitis por eliminación transepidérmica (dermatitis perforantes) Original Research Article. *EMC-Dermatología*. 2009;43(4):1-12.
12. Calb IL, Spillman DH. Colagenosis perforantes reactivas. En: Torres Lozada V, et al. *Dermatología práctica ibero-latinoamericana*. México D. F.: Nieto Editores; 2005. p. 1096-1098.
13. Castellanos Possee ML, Nocito MJ, Marchesi C, Garuti RA, et al. Dermatitis perforantes presentación de 8 casos. *Med Cutánea Iber Lat Amer*. 2012;147-153.

Correspondencia: Dra. Cristina Mía Díaz-Jave  
crismia17@hotmail.com

Fecha de recepción: 6 de junio de 2014

Fecha de aceptación: 18 de junio de 2014